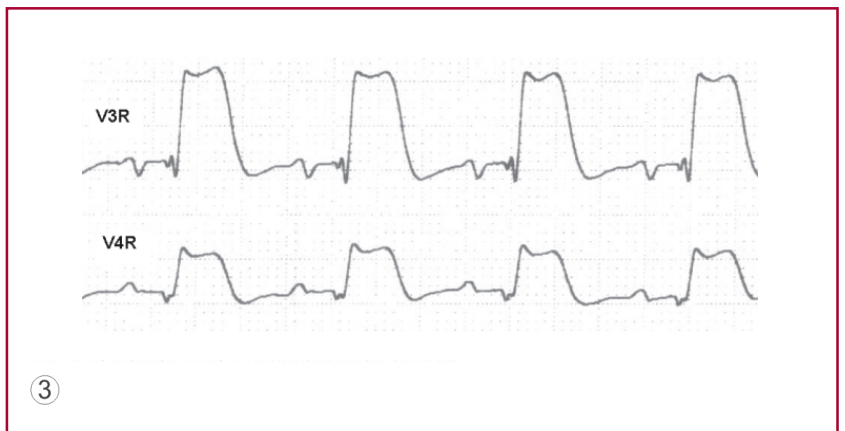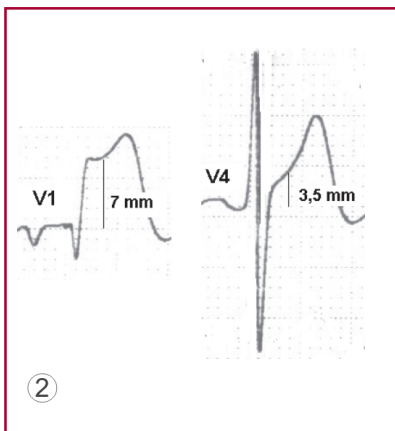
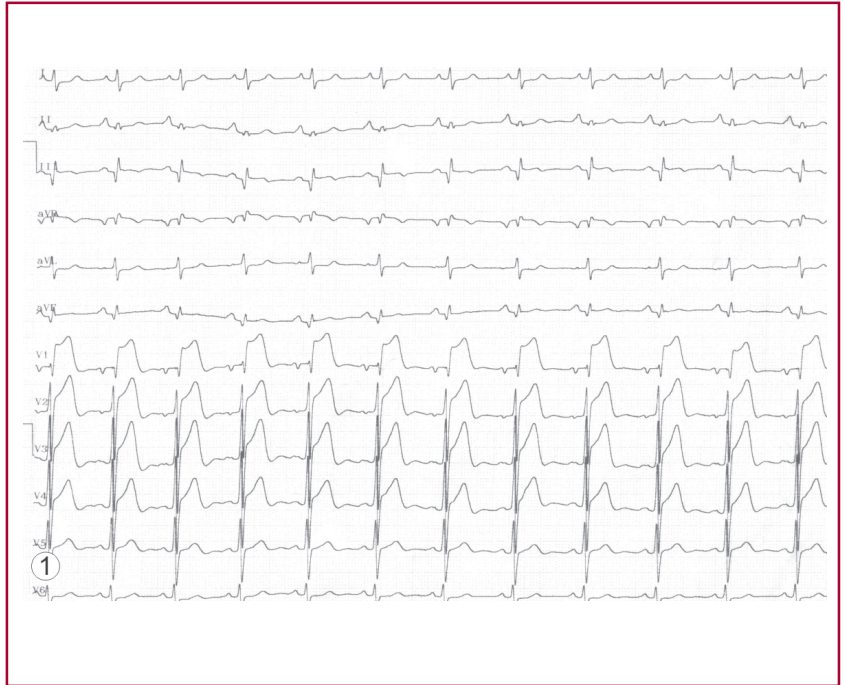


## ¿Infarto agudo de miocardio anterior o de ventrículo derecho?

GABRIEL PÉREZ BAZTARRICA<sup>1</sup>, FLAVIO SALVAGGIO<sup>2</sup>, RAFAEL PORCILE<sup>MTSAC, 3</sup>

Paciente de 69 años con antecedentes de hipertensión arterial y dislipidemia; policitemia vera en seguimiento por el servicio de hematología (en tratamiento con hidroxiurea). Refiere haber sufrido un infarto inferior hace 8 años. Ingresa derivado desde otro centro al Hospital de la Universidad Interamericana con diagnóstico de infarto agudo de miocardio anterior para cinecoronariografía y eventual angioplastia primaria. Al examen físico de ingreso se encontraba hemodinámicamente estable, con FC 80 lpm y TA 150/95 mm Hg. Sin datos de relevancia clínica en el resto del examen físico. En el electrocardiograma se evidencia qR en cara inferior y supradesnivel ST V1-V4 (Figura 1). Si analizamos este último, debemos hacer el diagnóstico diferencial electrocardiográfico entre dos causas de supradesnivel en precordiales derechas, que son el síndrome coronario agudo con compromiso del ventrículo derecho o de la cara anterior del VI.



El primer dato a favor del primero es que el supradesnivel anterior es descendente desde V1 hacia V4 (Figura 2) y el otro dato es el supradesnivel en V3R-V4R (Figura 3).

La cinecoronariografía informó: TCI, Cx sin lesiones angiográficamente significativas; la CD se observa ocluida a nivel del segmento proximal con trombo sobreagregado recibiendo circulación colateral de la DA (Figura 4). Se realizó angioplastia con *stent* en la CD sin complicaciones y el paciente fue dado de alta a los cinco días.

