

Mixomas cardíacos: presentación clínica, resultados quirúrgicos y pronóstico a largo plazo

ENZO L. GONZÁLEZ¹, MARÍA N. PIZZI¹, MARIO G. CAPONI¹, CARLOS VIGLIANO², MARÍA D. P. VARELA OTERO³, EDUARDO DULBECCO⁴, HÉCTOR RAFFAELLI^{MTSAC, 4}, JOSÉ ABUD⁴, ROBERTO R. FAVALORO^{MTSAC, 4}

Recibido: 19/11/2009

Aceptado: 09/12/2009

Dirección para separatas:

Dr. Enzo L. González
Río de Janeiro 284 - Piso 10 -
Dpto. H
(1405) Ciudad Autónoma de
Buenos Aires, Argentina
e-mail:
enzoluisgonzalez@hotmail.com

RESUMEN

Introducción

Los tumores cardíacos primarios constituyen una patología poco frecuente y de ellos el mixoma es el más común. Con el progreso acelerado de los métodos por imágenes se ha incrementado la frecuencia de su identificación *in vivo*. El cuadro clínico de presentación varía ampliamente de acuerdo con el tamaño y la localización tumoral. En Latinoamérica son escasas las comunicaciones acerca de los resultados quirúrgicos de la resección de mixomas cardíacos y del pronóstico a largo plazo.

Objetivos

Analizar la forma de presentación anatomoclínica, los resultados perioperatorios y la evolución de pacientes con mixoma cardíaco sometidos a resección quirúrgica.

Material y métodos

Revisión de 59 casos de mixomas cardíacos operados en nuestro centro entre 1992 y 2006. El seguimiento se realizó mediante consulta clínica, encuesta telefónica y ecocardiografía.

Resultados

La edad media fue de $53 \pm 16,8$ años. El 54,2% eran mujeres. La localización tumoral más frecuente fue en la aurícula izquierda en el 81% de los casos. La forma clínica de presentación fue obstructiva en el 52,5%, embólica en el 37,2%, constitucional en el 27,1%, arritmia supraventricular en el 22% y asintomática en el 10,1%. En dos casos (3,4%) se trató de recurrencias tumorales. El diámetro tumoral mayor se relacionó con la presentación obstructiva y la arritmia supraventricular. El diámetro tumoral menor se asoció con la presentación embólica. La localización ventricular se observó en pacientes más jóvenes. Se realizó resección tumoral asociada con revascularización coronaria en el 8,4% y cirugía valvular y/o de grandes vasos en el 13,5%. La mortalidad posoperatoria fue del 1,7% y las complicaciones más frecuentes fueron bloqueo auriculoventricular completo en el 23,7%, arritmia supraventricular en el 23,7% y bajo volumen minuto en el 18,6%. El seguimiento alejado se realizó en el 94,8% de los casos, con un promedio de 78,3 meses. El 65,5% de los pacientes evolucionaron asintomáticos. La complicación más frecuente durante el seguimiento fue la arritmia supraventricular en el 13,7%. Se constató un caso de recidiva tumoral. La mortalidad alejada fue del 6,8% (n = 4).

Conclusiones

El mixoma cardíaco habitualmente se diagnostica en pacientes sintomáticos. La cirugía posee una morbimortalidad baja, buen pronóstico a largo plazo y una tasa baja de recidiva en el seguimiento.

REV ARGENT CARDIOL 2010;78:108-113.

Palabras clave > Mixoma - Tumores - Cirugía - Pronóstico

Abreviaturas > ASV Arritmia supraventricular | BAV Bloqueo auriculoventricular completo

Hospital Universitario de la Fundación Favaloro. Ciudad Autónoma de Buenos Aires, Argentina

^{MTSAC} Miembro Titular de la Sociedad Argentina de Cardiología

¹ Departamento de Cardiología Clínica

² Departamento de Anatomía Patológica

³ Departamento de Recuperación Cardiovascular

⁴ Departamento de Cirugía Cardiovascular

INTRODUCCIÓN

Los tumores cardíacos primarios constituyen una patología poco frecuente, con una prevalencia informada de entre el 0,0017% y el 0,28% en diferentes series de autopsias. Los mixomas cardíacos son los más comunes, con una incidencia de 0,5 por millón de habitantes por año, y representan más del 50% de todos los tumores cardíacos primarios. Afectan a todos los grupos etarios y a ambos sexos, pero son más frecuentes entre la tercera y la sexta décadas de la vida, con predominancia en mujeres con una relación 5:4 respecto de los varones. (1-3)

Hasta hace poco tiempo, su reconocimiento *in vivo* era excepcional. Goldberg fue el primero en diagnosticarlo mediante angiografía en 1951. Con el progreso acelerado de los métodos por imágenes en cardiología, la frecuencia de su identificación se ha incrementado. (4, 5)

Clarence Craafoord fue el primer cirujano en realizar la resección tumoral bajo circulación extracorpórea en 1954. (6, 7) Inicialmente, el tratamiento quirúrgico de estos tumores se consideraba curativo, hasta que Gerbode y colaboradores, en 1967, comunicaron casos de recurrencia tumoral. (8) Posteriormente se identificaron casos de mixomas cardíacos familiares y su asociación con lesiones de la piel y otras neoplasias endocrinas que llevaron a la descripción del síndrome de Carney, que representa alrededor del 5% de los diagnósticos de mixomas. (9, 10)

Con el advenimiento de las técnicas genéticas y de inmunohistoquímica modernas se ha avanzado en el conocimiento de las bases del origen histogenético y del crecimiento de los mixomas, así como de su capacidad secretora de citocinas inflamatorias. (11-13)

En Latinoamérica son escasas las comunicaciones acerca de los resultados quirúrgicos de la resección de mixomas cardíacos y del pronóstico a largo plazo de estos pacientes. (14-17)

El propósito de este estudio es analizar la forma de presentación clínica, las características anatomopatológicas, los resultados perioperatorios y la evolución alejada de pacientes en los que se realizó resección quirúrgica de mixomas cardíacos.

MATERIAL Y MÉTODOS

Se analizaron en forma retrospectiva 59 pacientes con diagnóstico anatomopatológico de mixoma cardíaco operados en nuestro centro entre 1992 y 2006. Se revisaron datos demográficos, antecedentes clínicos y de evaluación preoperatoria, datos quirúrgicos, de anatomía patológica y de la evolución posoperatoria inmediata. El seguimiento alejado se llevó a cabo mediante consulta clínica, ecocardiografía y encuesta telefónica.

Para todos los cálculos estadísticos se utilizó el programa Statistix 8.0®. Las variables discretas se compararon mediante las pruebas de chi cuadrado y exacta de Fisher según correspondiera y las variables continuas de distribución normal con la prueba de la *t* de Student y las no gaussianas con la prueba de Mann-Whitney. Se consideró diferencia significativa con $p < 0,05$.

RESULTADOS

Formas de presentación clínica

La edad media de los pacientes fue de $53 \pm 16,8$ años (rango: 14 a 84 años). El 54,2% ($n = 32$) pertenecían al sexo femenino.

Dos de los casos se trataban de recidivas tumorales (3,4%). El primero de ellos era un varón de 33 años con antecedentes familiares de mixoma y la coexistencia de lesiones cutáneas compatibles con síndrome de Carney (lentiginosis, *nevus*) y se presentó con su segunda recidiva tumoral. El restante se trató de una mujer de 66 años con afectación tumoral que involucraba a ambas cavidades auriculares.

Los síntomas de presentación más frecuentes fueron los obstructivos en el 52,5% ($n = 31$), seguidos de los embólicos en el 37,2% ($n = 22$) y síntomas constitucionales (fiebre, astenia, anemia y pérdida de peso) en el 27,1% ($n = 16$).

Se comunicó síncope en el 16,9% ($n = 10$) de los casos.

Los eventos embólicos se presentaron principalmente en el territorio carótido-vertebral en el 28,8% ($n = 17$). Se constataron además dos casos de infarto de miocardio de cara inferior con coronarias angiográficamente normales, uno de embolia pulmonar en un paciente con mixoma de la aurícula derecha, un caso se manifestó como isquemia arterial aguda del miembro superior izquierdo y en otro paciente, como insuficiencia renal aguda debido a embolia en la arteria renal derecha.

Se constató arritmia supraventricular (ASV) en el 22% de los pacientes ($n = 13$), principalmente fibrilación auricular paroxística (sólo dos casos como fibrilación auricular crónica). Esta forma de presentación se correlacionó con el mayor diámetro auricular izquierdo medido por ecocardiografía (48,1 mm *versus* 39,3 mm; $p = 0,016$).

Los pacientes que manifestaron síntomas constitucionales eran más jóvenes (46,1 *versus* 55,7 años; $p = 0,048$).

En el 10,1% de los pacientes ($n = 6$) se arribó al diagnóstico cuando se hallaban asintomáticos, en el contexto de una evaluación cardiológica por otra causa.

El diagnóstico de masa cardíaca se realizó mediante ecocardiografía en casi todos los casos, excepto en uno en el cual se sospechó vegetación adherida a la válvula mitral con embolia de la arteria renal derecha y que, luego de la obtención del material embolizado, mediante su análisis histológico se confirmó el diagnóstico de mixoma.

Si bien el examen físico fue anormal en el 49,1% ($n = 29$) de los pacientes, solamente en 5 se registró el típico *plop* tumoral y el hallazgo semiológico predominante fue la presencia de soplo sistólico en foco mitral en el 27,1% ($n = 16$), acompañado de soplo diastólico en el 8,4% ($n = 5$). Sólo en 3 pacientes se registró soplo de estenosis mitral aislado.

Presentación anatomopatológica

El diámetro tumoral mayor promedio fue de $48,9 \pm 21,7$ mm (rango de 10 a 105 mm) y el diámetro tumoral menor de fue $34,8 \pm 15,7$ mm (rango de 9 a 70 mm).

La localización tumoral más frecuente fue en la aurícula izquierda en el 81,3% (n = 48), seguida de la aurícula derecha en el 11,8% (n = 7), el ventrículo izquierdo en el 3,4% (n = 2), el ventrículo derecho en el 1,7% (n = 1) y biauricular en el 1,7% (n = 1). De los tumores ubicados a nivel de la aurícula izquierda, la mayoría, el 81,2% (n = 39), se hallaban implantados a nivel del *septum* interauricular sobre la fosa oval. En cuatro casos, el mixoma se encontraba adherido a estructuras del aparato mitral, incluido uno sobre la cuerda tendinosa.

Los pacientes con mixomas ventriculares fueron más jóvenes que los de presentación auricular (27 *versus* 54,6 años; p = 0,005).

Del análisis anatomopatológico se destaca el dato de que el diámetro tumoral mayor se relaciona con la presentación obstructiva (55,6 mm *versus* 41 mm; p = 0,016), con diámetros auriculares mayores medidos por ecocardiografía (r = 0,46; p = 0,002), con la presentación arrítmica (61,7 mm *versus* 45,2 mm; p = 0,01) y además con una tendencia no significativa con síntomas constitucionales (56,8 mm *versus* 45,8 mm; p = 0,09).

Asimismo, se evidenció una asociación inversa entre el diámetro tumoral menor y la presentación embólica (28 mm *versus* 38,2 mm; p = 0,027).

Ni la localización tumoral en cavidades izquierdas ni el sitio de implantación tumoral a nivel del *septum* interauricular se relacionaron con la forma de presentación clínica de los pacientes.

Procedimientos quirúrgicos

Todos los pacientes fueron intervenidos bajo circulación extracorpórea con canulación en la aorta ascendente y de ambas venas cavas con oxigenador de membrana y bajo hipotermia moderada (28 a 32 °C). La protección miocárdica se realizó con cardioplejía sanguínea anterógrada y retrógrada de acuerdo con el protocolo de Buckberg. El tiempo de bomba promedio fue de $75,4 \pm 40,7$ minutos y el de clampeo aórtico fue de $54,4 \pm 36,7$ minutos.

Se realizó resección tumoral en todos los casos, seguida de cierre simple en el 13,5% (n = 8) o, en la mayoría de los casos, seguida de cierre del defecto septal con parche de pericardio bovino o autólogo en el 50,8% (n = 30), y plástica reconstructiva biauricular en resecciones más extensas en el 6,7% (n = 4). Ante la dificultad en la resección amplia se procedió a la electrofulguración del lecho tumoral en el 16,9% (n = 10) para disminuir la probabilidad de recidiva.

Se efectuó la exploración visual de las cuatro cámaras cardíacas y cuando ello no fue posible, se realizó ecocardiografía transesofágica intraoperatoria para descartar la presencia de tumores simultáneos de otras cavidades.

En el 8,4% (n = 5) de los casos se asoció con cirugía de revascularización miocárdica por enfermedad coronaria coexistente y en el 13,5% (n = 8) con cirugía valvular o de grandes vasos.

Resultados posoperatorios

Dos pacientes (3,4%) fueron sometidos a cirugía de urgencia, ambos con edema agudo de pulmón.

Se registró una mortalidad quirúrgica del 1,7% (n = 1). El único caso debido a sepsis al décimo día posoperatorio tras la resección dificultosa de un tumor recidivante biauricular extensamente adherido a dichas cámaras.

En el gráfico de la Figura 1 pueden observarse las complicaciones posoperatorias más frecuentes. Se destaca el bloqueo auriculoventricular completo (BAV) en el 23,7% (n = 14) de los pacientes. Sólo un caso requirió marcapasos definitivo al alta. La ASV también se presentó en el 23,7% (n = 14) de los casos, principalmente fibrilación auricular paroxística, sin constatar una relación estadísticamente significativa con respecto al tipo de cirugía ni la utilización de parche de pericardio. Sin embargo, los pacientes con ASV posoperatoria tenían mayor diámetro tumoral (61,7 mm *versus* 45,2 mm; p = 0,01) y mayor edad (60,3 *versus* 51,3 años; p = 0,03).

Otra complicación fue la insuficiencia renal aguda transitoria en el 10,1% (n = 6) de los casos.

Se registraron dos casos de embolia en el posoperatorio. El primero se manifestó como un accidente isquémico transitorio a las 48 horas posresección de un mixoma auricular derecho y el restante como isquemia aguda del miembro inferior izquierdo que requirió embolectomía quirúrgica tras cinco días del posoperatorio de la resección de un mixoma de aurícula izquierda con revascularización miocárdica y *banding* de la aorta ascendente, a lo que se sumó fibrilación auricular.

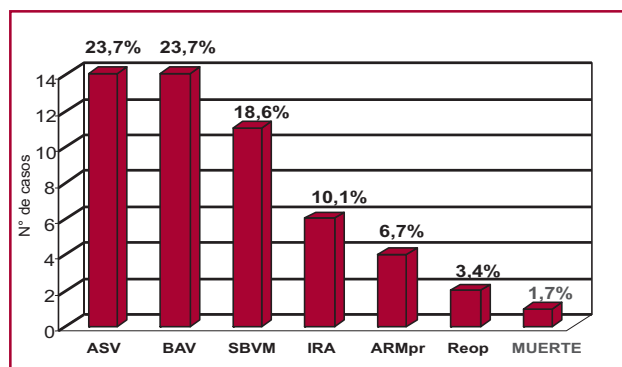


Fig. 1. Complicaciones posoperatorias. BAV: Bloqueo auriculoventricular completo. ASV: Arritmia supraventricular. SBVM: Síndrome de bajo volumen minuto. IRA: Insuficiencia renal aguda. ARMpr: Asistencia respiratoria mecánica prolongada. Reop: Reoperación.

Seguimiento alejado

El seguimiento alejado se realizó en el 94,8% de los pacientes dados de alta (sólo 3 pérdidas en el seguimiento) con un promedio de $78,3 \pm 54,2$ meses (rango: 3 a 178 meses). El 65,5% ($n = 38$) de los pacientes dados de alta evolucionaron totalmente asintomáticos.

Se constató un caso de recidiva tumoral que requirió reoperación tras 11 años de haber sido operado en nuestro centro. Se trataba de un varón de 33 años con sospecha de síndrome de Carney, ya que presentaba dos recidivas previas, antecedentes familiares de mixoma y tenía estigmas cutáneos de la enfermedad.

La mortalidad alejada fue del 6,8% ($n = 4$), en dos casos por muerte súbita en pacientes de 86 y 64 años a los 48 y 41 meses posteriores a la cirugía, respectivamente; las dos muertes restantes ocurrieron en el contexto de cirugías cardíacas: una en la reoperación por recidiva tumoral ya comentada y la otra en una mujer de 74 años que se sometió a una cirugía valvular mitral tras 120 meses de la resección del mixoma.

La complicación no fatal más frecuente durante el seguimiento fue la ASV en el 13,7% de los casos ($n = 8$), principalmente aleteo auricular de presentación más frecuente durante el primer mes posoperatorio (5 casos) y la única variable relacionada con su aparición fue el antecedente de ASV durante el posoperatorio (62% *versus* 12%; $p = 0,005$). En todos los casos la arritmia se revirtió mediante tratamiento farmacológico o cardioversión eléctrica, salvo en un paciente que evolucionó a fibrilación auricular persistente. En el gráfico de la Figura 2 se muestran las curvas de sobrevida y de sobrevida libre de eventos durante el seguimiento alejado.

DISCUSIÓN

Los mixomas cardíacos constituyen una patología cosmopolita, con características bastante homogéneas en las diferentes series presentadas en todo el mundo.

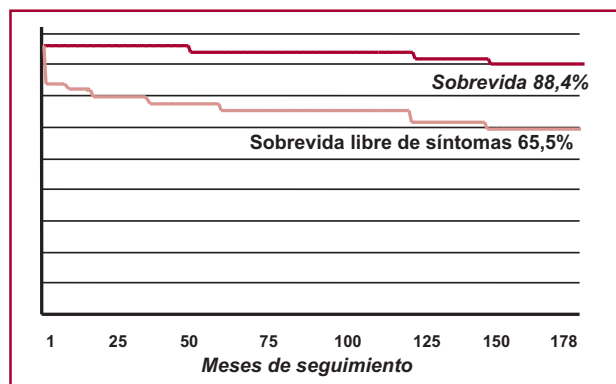


Fig. 2. Curvas de sobrevida y sobrevida libre de síntomas en el seguimiento alejado. Nótese la brusca pendiente de la curva sobrevida libre de síntomas durante el primer mes posoperatorio, debido principalmente a la aparición de arritmia supraventricular en ese período.

La mayor frecuencia en el sexo femenino en el presente trabajo coincide con las diversas series de otros centros, como también el promedio de edad de los pacientes y la localización tumoral. (1-3)

La forma de presentación clínica es más variable. En nuestra serie, los síntomas obstructivos fueron los más frecuentes y tuvieron una relación con el diámetro tumoral mayor. Asimismo, el diámetro tumoral también se relacionó con la presencia de arritmia supraventricular como forma de presentación, al igual que lo comunicado previamente por otros autores. (18, 19) La embolia fue otro fenómeno frecuente y esta forma de presentación se correlacionó con el menor diámetro tumoral en dichos pacientes, como lo describieran previamente Gabe y colaboradores, (20) hecho interesante pero de difícil interpretación.

En nuestra serie, cuatro tumores se hallaban adheridos a la válvula mitral, incluido uno insertado en la cuerda tendinosa, situación referida muy infrecuentemente en la bibliografía. Es de destacar que en tres de los cuatro casos la forma de presentación clínica fue embólica, probablemente debido a la motilidad de las estructuras valvulares como especulan otros autores. (21, 22)

No encontramos relación entre la localización septal, ni la presencia de pedículo, con la forma de presentación clínica como se comunica en otras series. (23)

Las complicaciones posoperatorias más frecuentes fueron el BAV y la ASV sin relación con la utilización de parche o tipo de atriotomía empleada, a diferencia de otros trabajos. (24, 25)

La mortalidad posoperatoria fue baja y coincidente con las series más importantes publicadas. (26-32)

Durante el seguimiento alejado, gran parte de los pacientes evolucionaron asintomáticos. La principal complicación a largo plazo fue la ASV transitoria, principalmente aleteo auricular y durante el primer mes posoperatorio.

La tasa de recidiva es baja en nuestra serie como en la mayoría de las comunicaciones, (26, 33, 34) con la particularidad de que el único caso ocurrió en un paciente con sospecha de síndrome de Carney, antecedentes de mixoma familiar e historia personal de dos recidivas operadas previamente. Del análisis mediante citometría de flujo del material tumoral resecaado de este paciente se destaca el alto porcentaje de células en fase S, estadísticamente mayor que en los pacientes con tumores esporádicos, hecho que indicaría la gran actividad proliferativa tumoral. Dichos datos muestran la mayor propensión a la recurrencia tumoral en pacientes con síndrome de Carney, que llega al 25% en comparación con las recurrencias de mixomas esporádicos que no superan el 3-5% según las diferentes series. (23, 26, 35)

CONCLUSIONES

Los mixomas cardíacos habitualmente se diagnostican y operan en pacientes sintomáticos. La resección

quirúrgica es una terapéutica que presenta una morbimortalidad perioperatoria baja. En nuestra serie, con este tratamiento, los pacientes presentan buen pronóstico alejado y una tasa baja de recidiva a largo plazo.

SUMMARY

Cardiac Myxomas: Clinical Presentation, Surgical Outcomes and Long-term Prognosis

Background

Primary heart tumors are very unfrequent, and among them, myxomas are most common. The development of new diagnostic imaging techniques has increased the in vivo diagnosis of cardiac myxomas. The clinical presentation varies with tumor size and location. In Latin America there is scanty information about the surgical results and long-term prognosis after the surgical resection of cardiac myxomas.

Objectives

To analyze the clinical presentation, pathological features, perioperative results and long-term outcomes of patients with cardiac myxoma undergoing surgical resection.

Material and Methods

We conducted a retrospective analysis of 59 cases of cardiac myxomas operated on in our center between 1992 and 2006. Follow-up was obtained through clinic visits, telephone interview and echocardiography.

Results

Mean age was 53 ± 16.8 years and 54.2% were women. Myxomas were more frequently located in the left atrium (81%). The presence of symptoms related to obstruction was the most frequent clinical presentation (52.5%), followed by symptoms related to embolization (37.2%), constitutional symptoms (27.1%) and supraventricular arrhythmias (22%); 10.1% of cases were asymptomatic. Recurrences occurred in 2 cases (3.4%). The tumor diameter correlated with the presence of symptoms related to obstruction and with supraventricular arrhythmias. Embolism was associated with smaller tumors. Ventricular location was observed in younger patients. Tumoral resection was associated with coronary revascularization in 8.4% of cases and with heart valve and/or great vessel surgery in 13.5% of patients. Post-operative mortality was 1.7% and the most frequent complications were: complete atrioventricular block (23.7%), supraventricular arrhythmias (23.7%) and low cardiac output syndrome (18.6%). Complete long-term follow-up was achieved in 94.8% of cases; mean follow-up was 78.3 months. During follow-up, 65.5% of patients remained asymptomatic. Supraventricular arrhythmia was the most frequent complication (13.7%). A recurrence occurred in one patient. Late mortality rate was 6.8% (n=4).

Conclusions

Cardiac myxoma is usually diagnosed in asymptomatic patients. Surgery has low morbidity and mortality with favorable long-term outcomes and low recurrence rate during follow-up.

Key words > Myxoma - Tumors - Surgery - Prognosis

BIBLIOGRAFÍA

- McAllister HA Jr, Fenoglio JJ Jr. Tumors of the cardiovascular system. Atlas of tumor pathology. 2nd series. Fascicle 15. Washington, DC: Armed Forces Institute of Pathology; 1978:1-20.
- Straus R, Merliss R. Primary tumor of the heart. Arch Pathol 1945;39:74-8.
- Heath D. Pathology of cardiac tumors. Am J Cardiol 1968;21:315-27.
- Goldberg HP, Glenn F, Dotter CT, Steinberg I. Myxoma of the left atrium: diagnosis made during life with operative and postmortem findings. Circulation 1952;6:762-7.
- Effert S, Domanig E. Diagnosis of intra-auricular tumors & large thrombi with the aid of ultrasonic echography. Dtsch Med Wochenschr 1959;84:6-8.
- Bahnon HT, Spencer FC, Andrus EC. Diagnosis and treatment of intracavitary myxomas of the heart. Ann Surg 1957;145:915-25.
- Crafoord C. Discussion of Glover R. The technique of mitral commisurotomy. En: Lam CR, editor. Henry Ford Hospital: International Symposium on Cardiovascular Surgery. Philadelphia: Saunders; 1955. p. 202-3.
- Gerbode F, Kerth WJ, Hill JD. Surgical management of tumors of the heart. Surgery 1967;61:94-101.
- Liebler GA, Magovern GJ, Park SB, Cushing WJ, Begg FR, Joyner CR. Familial myxomas in four siblings. J Thorac Cardiovasc Surg 1976;71:605-8.
- Carney JA, Hruska LS, Beauchamp GD, Gordon H. Dominant inheritance of the complex of myxomas, spotty pigmentation, and endocrine overactivity. Mayo Clin Proc 1986;61:165-72.
- Amano J, Kono T, Wada Y, Zhang T, Koide N, Fujimori M, et al. Cardiac myxoma: Its origin and tumor characteristics. Ann Thorac Cardiovasc Surg 2003;9:215-21.
- Hirano T, Taga T, Yasukawa K, Nakajima K, Nakano N, Takatsuki F, et al. Human B-cell differentiation factor defined by an anti-peptide antibody and its possible role in autoantibody production. Proc Natl Acad Sci USA 1987;84:228-31.
- Seino Y, Ikeda U, Shimada K. Increased expression of interleukin 6 mRNA in cardiac myxomas. Br Heart J 1993;69:565-7.
- Marelli RD, Drago A, Basso G, Bravo F, Torrijos R, Gerones C, et al. Tumores cardíacos primarios: aspectos clínicos y tratamiento. Rev Fed Arg Cardiol 2002;31:287-94.
- Masuda I, Ferreño AM, Pasca J, Pereiro G, Lastiri H. Tumores cardíacos primarios. Mixoma auricular. Rev Fed Arg Cardiol 2004;33:196-204.
- Uribe CE, Fernández A, Gómez CA. Tumores cardíacos: registro de 15 años de experiencia en la Clínica Cardiovascular Santa María. Rev Col Cardiol 2005;12:45-7.
- Silva R, Pinheiro A, Costa I, Da Costa Filho J, Rodrigues Sobrinho C, Andrade P, et al. Tumores cardíacos: aspectos clínicos, ecocardiográficos e histopatológicos. Rev Bras Cir Cardiovasc 2003;18:60-4.
- Meyns B, Vancleemput J, Flameng W, Daenen W. Surgery for cardiac myxoma. A 20-year experience with long-term follow-up. Eur J Cardiothorac Surg 1993;7:437-40.
- Acebo E, Val-Bernal JF, Gómez-Román JJ, Revuelta JM. Clinicopathologic study and DNA analysis of 37 cardiac myxomas: A 28-year experience. Chest 2003;123:1379-85.
- Gabe ED, Rodriguez Correa C, Vigliano C, San Martino J, Wisner JN, González P, et al. Cardiac myxoma. Clinical-pathological correlation. Rev Esp Cardiol 2002;55:505-13.
- Chakfé N, Kretz JG, Valentín P, Geny B, Petit H, Popescu S, et al. Clinical presentation and treatment options for mitral valve myxoma. Ann Thorac Surg 1997;64:872-7.
- Huang Z, Sun L, Du M, Ruan Y, Wang H. Primary cardiac valve tumors: Early and late results of surgical treatment in 10 patients. Ann Thorac Surg 2003;76:1609-13.

23. Reynen K. Cardiac myxomas. *N Engl J Med* 1995;333:1610-7.
24. Jones DR, Warden HE, Murray GF, Hill RC, Graeber GM, Cruzavala JL, Gustafson RA, et al. Biatrial approach to cardiac myxomas: a 30-year clinical experience. *Ann Thorac Surg* 1995;59:851-5.
25. Stevens LM, Lapierre H, Pellerin M, El-Hamamsy I, Bouchard D, Carrier M, et al. Atrial versus biatrial approaches for cardiac myxomas. *Interact Cardiovasc Thorac Surg* 2003;2:521-5.
26. Blondeau PH. Primary cardiac tumors: French studies of 533 cases. *Thorac Cardiovasc Surg* 1990;38:192-5.
27. Centofanti P, Di Rosa E, Deorsola L, Dato GM, Patanè F, La Torre M, et al. Primary cardiac tumors: early and late results of surgical treatment in 91 patients. *Ann Thorac Surg* 1999;68:1236-41.
28. Bjessmo S, Ivert T. Cardiac myxoma: 40 years' experience in 63 patients. *Ann Thorac Surg* 1997;63:697-700.
29. Bortolotti U, Maraglino G, Rubino M, Santini F, Mazzucco A, Milano A, et al. Surgical excision of intracardiac myxomas: a 20-year follow-up. *Ann Thorac Surg* 1990;49:449-53.
30. Yu SH, Lim SH, Hong YS, Yoo KJ, Chang BC, Kang MS. Clinical experiences of cardiac myxoma. *Yonsei Med J* 2006;47:367-71.
31. Bossert T, Gummert JF, Battellini R, Richter M, Barten M, Walther T, et al. Surgical experience with 77 primary cardiac tumors. *Interact Cardiovasc Thorac Surg* 2005;4:311-5.
32. Keeling IM, Oberwalder P, Anelli-Monti M, Schuchlenz H, Demel U, Tilz G, et al. Cardiac myxomas: 24 years of experience in 49 patients. *Eur J Cardiothorac Surg* 2002;22:971-7.
33. McCarthy PM, Piehler JM, Schaff HV, Pluth JR, Orszulak TA, Vidaillet HJ Jr, et al. The significance of multiple, recurrent, and "complex" cardiac myxomas. *J Thorac Cardiovasc Surg* 1986;91:389-96.
34. Aroca A, Mesa JM, Domínguez F, Oliver JM, Ramírez U, Centeno JE. Multiple recurrence of a "sporadic" (non-familial) cardiac myxoma. *Eur J Cardiothorac Surg* 1996;10:919-21.
35. Gray IR, Williams WG. Recurring cardiac myxoma. *Br Heart J* 1985;53:645-9.

Declaración de conflicto de intereses

Los autores declaran que no poseen conflicto de intereses.