

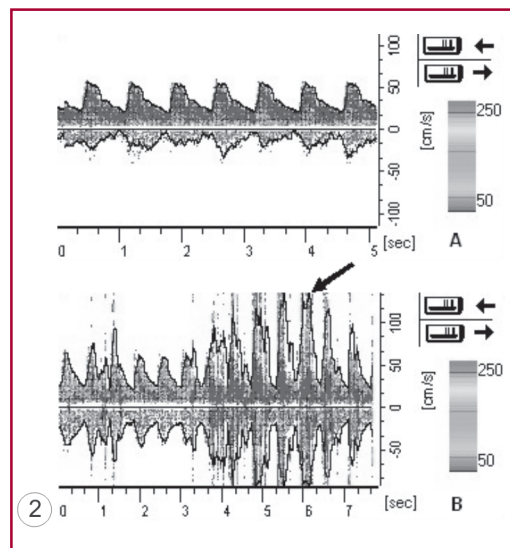
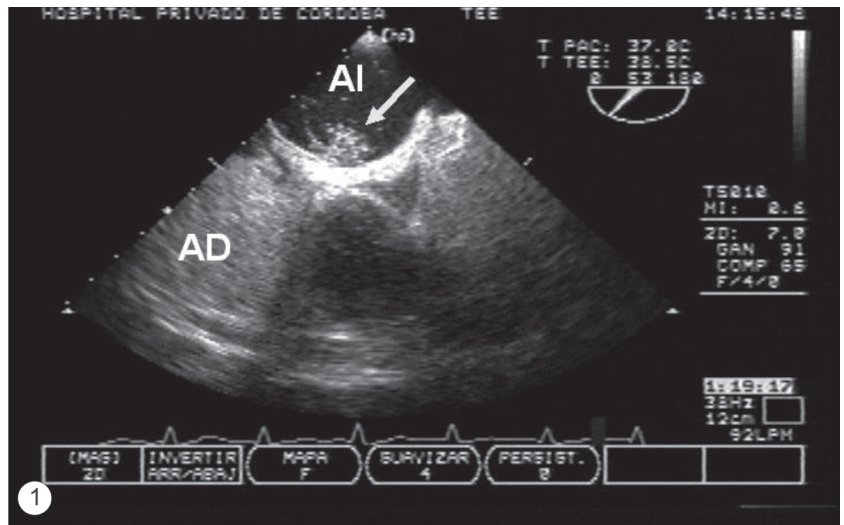
## Foramen oval permeable en adulto mayor

ALEJANDRO E. CONTRERAS<sup>1, MTSAC</sup>, LUIS A. URBANO<sup>2</sup>, LUIS M. AMUCHÁSTEGUI<sup>1, MTSAC</sup>

Hasta un cuarto de la población general puede tener foramen oval permeable (FOP), como también alrededor del 30% de los pacientes con accidente cerebrovascular criptogénico (ACVC). (1) Existen evidencias de la asociación entre la presencia de FOP y ACVC tanto en jóvenes como en mayores de 55 años. (2)

Al evaluar a estos pacientes, la determinación del tamaño o el grado de gravedad del FOP, así como la presencia de lesiones asociadas (p. ej., aneurisma del *septum* interauricular), tiene relevancia clínica. Si bien el ecocardiograma transesofágico (ETE) es el método de referencia para el diagnóstico, el Doppler transcraneal simultáneo puede ser de utilidad para la cuantificación del FOP. (3)

Se presentan imágenes de un paciente masculino de 70 años, hipertenso con historia de crisis isquémica transitoria (CIT) 5 años atrás y estenosis carotídea derecha del 40%, tratado con aspirina. Dos años después tuvo un nuevo episodio de CIT, del que se recuperó íntegramente. En la actualidad se interna por paresia de hemicuerpo izquierdo; un nuevo eco-Doppler de vasos del cuello mostró ateromatosis carotídea sin progresión de la enfermedad. Se realizó un ETE combinado con eco-Doppler transcraneal con contraste, donde se observó un FOP grande (pasaje de derecha a izquierda con maniobra de Valsalva mayor de 20 burbujas) (Figura 1) con aneurisma del *septum* interauricular y efecto *shower* en el Doppler transcraneal de la arteria cerebral media (Figura 2). A pesar de la ausencia de evidencia clara, (1) debido a la presencia de cortocircuito de derecha a izquierda y a la recurrencia de eventos isquémicos, se aconsejó el cierre percutáneo del FOP.



**Fig. 1.** Ecocardiograma transesofágico con pasaje de burbujas (flecha). AD: Aurícula derecha. AI: Aurícula izquierda.

**Fig. 2. A.** Doppler transcraneal basal de la arteria cerebral media derecha. **B.** Arteria cerebral media derecha con efecto *shower* (flecha) debido al pasaje significativo de burbujas.

### BIBLIOGRAFÍA

1. Cruz-González I, Solís J, Inglessis-Azuaje I, Palacios IF. Patent foramen ovale: current state of the art. *Rev Esp Cardiol* 2008;61:738-51.
2. Handke M, Harloff A, Olschewski M, Hetzel A, Geibel A. Patent foramen ovale and cryptogenic stroke in older patients. *N Engl J Med* 2007;357:2262-8.
3. Devuyt G, Despland PA, Bogousslavsky J, Jeanrenaud X. Complementarity of contrast transcranial Doppler and contrast transesophageal echocardiography for the detection of patent foramen ovale in stroke patients. *Eur Neurol* 1997;38:21-5.