

## Cirugía de Rastelli en anomalía de la conexión ventriculoarterial asociada con defecto septal ventricular y obstrucción del tracto de salida ventricular

ANA MARÍA SUSANA DE DIOS<sup>MTSAC, 1</sup>

Frente a pacientes con transposición completa simple de grandes vasos y *septum* interventricular intacto, sin otro defecto anatómico asociado, nadie duda hoy que la técnica quirúrgica de elección es el *switch* arterial.

Dicha técnica se basa en la corrección anatómica de la transposición de los grandes vasos (TGV) descrita por Jatene en 1975, mediante la transección de la aorta y de la arteria pulmonar con reimplante coronario, (1) que permite la reconexión de los vasos arteriales con sus respectivos ventrículos.

En años previos se emplearon otras técnicas con aparente éxito (Senning en 1959 y Mustard en 1964) basando el procedimiento en redireccionar el retorno venoso pulmonar y sistémico a nivel auricular, con lo que se obtenía una corrección oximétrica pero no anatómica, con el inconveniente de dejar el ventrículo derecho en posición sistémica, con las consecuencias hemodinámicas que con el tiempo esto significa.

El seguimiento alejado de estos pacientes mostró mala evolución a largo plazo por complicaciones graves relacionadas con arritmia y disfunción del VD. (2)

En años posteriores fueron surgiendo técnicas quirúrgicas para la resolución en pacientes con transposición asociada con otros defectos.

En 1969 se introdujo la técnica de Rastelli, inicialmente pensada para la cirugía del tronco arterioso, la cual fue rápidamente incorporada para el tratamiento del paciente con anomalía de la conexión ventriculoarterial (TGV) asociada con defecto septal ventricular (CIV) y obstrucción del tracto de salida ventricular (EP). (3, 4)

Dicha técnica consiste básicamente en la tunelización del flujo sistémico por la comunicación interventricular hacia la aorta (Ao), seguida por la colocación de un tubo extracardiaco desde el ventrículo derecho a la arteria pulmonar (VD-AP). Luego, su uso se extendió a pacientes con doble salida ventricular derecha (DSVD) con estenosis pulmonar o cerclaje previo de la arteria pulmonar.

A pesar de que el procedimiento de Rastelli se ha empleado con éxito en los últimos 30 años para tratar estas formas más complejas de transposición, el seguimiento ha demostrado que los resultados a largo plazo son subóptimos con una sobrevida a los 20 años de sólo el 52% de los casos. (5, 6)

Su principal desventaja reside en que requiere las inevitables y subsecuentes reoperaciones para recambiar los tubos que con el transcurso del tiempo se tornan obstructivos. (5, 7)

La reconstrucción de ambos tractos de salida tiene un papel relevante en el pronóstico alejado de estos pacientes y es por ello que en la actualidad diversos autores han revisado la evolución alejada de los ya operados con las diferentes técnicas disponibles, tratando de identificar los aspectos más relevantes para la selección de la técnica más favorable según la anatomía del defecto.

Se han desarrollado tres técnicas quirúrgicas mayores para el manejo quirúrgico de estos pacientes con TGV + CIV + EP: las técnicas de Rastelli, de Lecompte y de Nikaidoh.

En 1992, Lecompte y colaboradores introdujeron el procedimiento de Lecompte (REV) (8) para la reconstrucción del tracto de salida pulmonar sin usar conducto protésico, como alternativa a la técnica de Rastelli y 2 años después, Nikaidoh (9) propuso la traslocación de la raíz aórtica y la reconstrucción biventricular del tracto de salida.

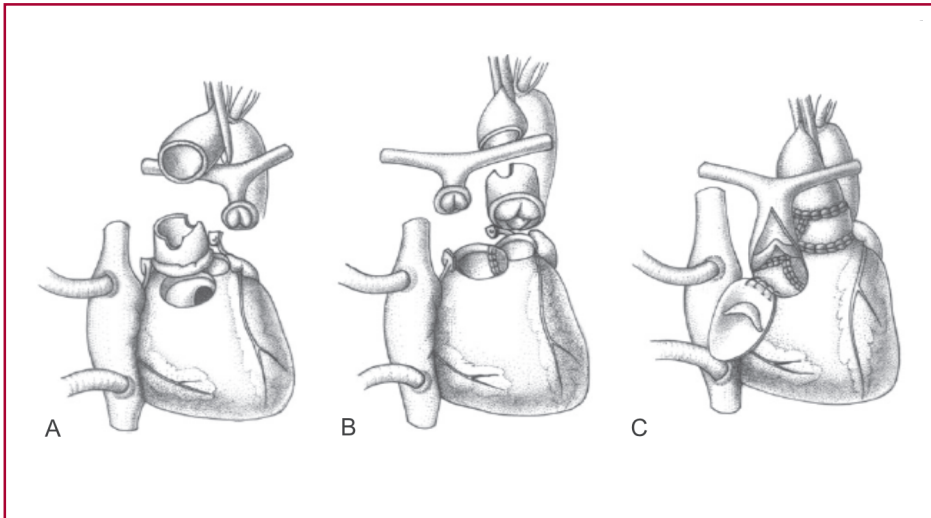
En el procedimiento de Nikaidoh, ambas raíces arteriales, aórtica y pulmonar, son traslocadas y se emplea un parche valvulado de vena yugular bovina para reparar la arteria pulmonar estenótica. Ambos procedimientos, de Nikaidoh (Figura 1) y de Lecompte (Figura 2) tienen el mismo ánimo, conservar la competencia y el potencial crecimiento de la válvula pulmonar nativa.

Cuando se emplea la técnica de Rastelli y se efectúa la conexión entre el ventrículo izquierdo y la aorta, la posición de la comunicación interventricular subarterial o suficientemente próxima a la aorta o lejana (del *inlet* o muscular remota), como se ha señalado en el trabajo de Villalba y colaboradores, (10) es un aspecto relevante para la tunelización.

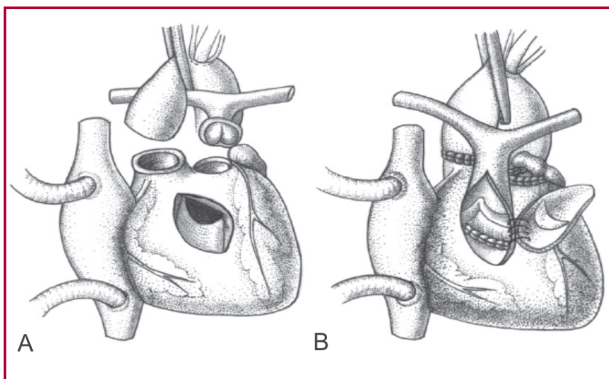
La típica CIV conoventricular es más fácilmente tunelizable y el flujo es menos turbulento que en defectos no relacionados o alejados del tracto de salida.

Dicha tunelización es posible siempre que no haya cuerdas interpuestas que lo dificulten o impidan.

El diagnóstico preciso del tamaño y la localización de la comunicación interventricular y la relación de ésta con las valvas semilunares y con las valvas auri-



**Fig. 1.** Procedimiento de Nikaidoh: técnica de doble traslocación de la raíz arterial. **A.** Manipulación de las raíces aórtica y pulmonar. Ambas raíces son movilizadas y escindidas. La aorta ascendente es transeccionada y las arterias coronarias son desprendidas del seno aórtico. **B.** Maniobra de Lecompte, que en ambos casos se hace pasando la arteria pulmonar hacia adelante. **C.** Restauración de la continuidad ventrículo izquierdo-aorta y ventrículo derecho-arteria pulmonar. Se emplea una válvula de vena yugular bovina para reparar el tracto de salida del ventrículo derecho y agrandar la arteria pulmonar estenótica. Tomada de cita 16.



**Fig. 2.** REV. Procedimiento modificado: técnica de traslocación de la raíz de la arteria pulmonar. **A.** Raíz de la arteria pulmonar. La aorta ascendente se transecciona por encima de la unión sinotubular. **B.** Maniobra de Lecompte. Restauración de la continuidad ventrículo derecho-arteria pulmonar y aorta-ventrículo izquierdo. Reparación del tracto de salida del ventrículo derecho con parche valvulado de vena yugular bovina, para ampliar la arteria pulmonar estenótica y restaurar la competencia de la neoválvula pulmonar. Tomada de cita 16.

culoventriculares es obligatorio, (11) como también es imprescindible reconocer los diferentes tipos de conos o conos atípicos (bilaterales, deficientes o desplazados), la presencia de *straddling* del orificio atrioventricular, de las hojuelas o de su aparato subvalvular.

Aun con cirugías realizadas adecuadamente, la reoperación del paciente intervenido con técnica de Rastelli es inevitable cuando se ha empleado un conducto extracardiaco.

Por otra parte, la necesidad de reoperar a los pacientes para reparar el túnel creado con la técnica de Rastelli, por angulación u obstrucción, está fuertemente relacionada con la complejidad del trayecto del túnel.

Revisando la experiencia de Kirklin y colaboradores, ante doble salida ventricular derecha con comu-

nicación interventricular subaórtica, sólo el 1% de los pacientes cateterizados tenían evidencia de *shunts* residuales u obstrucción que requirieran reoperación. En cambio, el 18% de los pacientes con túneles intraventriculares complejos (CIV no relacionadas) habrían requerido reoperación por obstrucción importante o *leakes* residuales. (12)

La reoperación por obstrucción en la región subaórtica dentro del túnel creado quirúrgicamente entre el ventrículo izquierdo y la aorta puede ser elevada (20-40%) en pacientes operados con la técnica de Rastelli (13) por la natural tendencia de la CIV a achicarse y la imposibilidad de crear túneles que crezcan.

Los factores de riesgo no están claramente definidos, pero incluyen defecto interventricular pequeño o no relacionado, edad temprana de la cirugía, técnica quirúrgica empleada y geometría ventricular.

Túneles más complejos parecen incrementar los factores de riesgo.

Las observaciones del trabajo de Villalba y colaboradores (10) van en el mismo sentido, ya que los pacientes que tenían comunicaciones interventriculares remotas tuvieron cirugías con tiempos más prolongados de circulación extracorpórea y clampeo aórtico, mayor mortalidad temprana y tardía, mayor frecuencia de reoperaciones (por estenosis subaórtica, reemplazo de tubo y retunelización) y arritmias en el posquirúrgico inmediato. Otro aspecto interesante respecto del recambio de tubo VD-AP fue la observación sobre la mayor durabilidad de los tubos de pericardio, con una incidencia menor de reoperación que con homoinjertos.

Estamos de acuerdo en que en presencia de una comunicación interventricular remota con anatomía poco favorable que obligaría a tunelizaciones complejas surge interesante la técnica de Nikaidoh con resultados más alentadores, ya que permite restablecer la fisiología y la hemodinamia del tracto de salida inicialmente con mejores resultados, aunque aun se re-

quieren seguimientos más alejados para sacar conclusiones definitivas.

Se ha propuesto la doble traslocación de la raíz de ambos vasos (aorta y pulmonar), Nikaidoh modificado (14, 15) o la modificación de Lecompte (REV) *versus* la convencional técnica de Rastelli en este tipo de pacientes.

Hu y colaboradores (16) compararon sus resultados en 30 pacientes consecutivos con TCGV + CIV + EP en los que emplearon alternativamente las tres técnicas mencionadas y se destaca que la hemodinamia y la fisiología posoperatoria encontrada en el tracto de salida ventricular izquierdo, así como la función ventricular fue normal con la técnica de Nikaidoh, en tanto que con las otras dos técnicas se identificaron alteraciones de los flujos en los tractos de salida, especialmente ante tunelizaciones complejas.

Es decir que la técnica de Nikaidoh parecería que es mejor en términos de fisiología cardíaca.

El trabajo presentado por Villalba y colaboradores parece ratificar y reafirmar todas estas observaciones, en concordancia con las referidas por otros autores.

## BIBLIOGRAFÍA

1. Jatene AD, Fontes VF, Paulista PP, de Souza LC, Neger F, Galantier M, et al. Successful anatomic correction of transposition of the great vessels. A preliminary report. *Arq Bras Cardiol* 1975;28:461-4.
2. Kirjavainen M, Happonen JM, Louhimo I. Late results of Senning operation. *J Thorac Cardiovasc Surg* 1999;117:488-95.
3. Rastelli GC, Wallace RB, Ongley PA. Complete repair of transposition of the great arteries with pulmonary stenosis. A review and report of a case corrected by using a new surgical technique. *Circulation* 1969;39:83-95.
4. Rastelli GC, McGoon DC, Wallace RB. Anatomic correction of transposition of the great arteries with ventricular septal defect and subpulmonary stenosis. *J Thorac Cardiovasc Surg* 1969;58:545-52.
5. Kreutzer C, De Vive J, Oppido G, Kreutzer J, Gauvreau K, Freed M, et al. Twenty-five-year experience with Rastelli repair for transposition of the great arteries. *J Thorac Cardiovasc Surg* 2000;120:211-23.
6. Dearani JA, Danielson GK, Puga FJ, Mair DD, Schleck CD. Late results of the Rastelli operation for transposition of the great arteries. *Semin Thorac Cardiovasc Surg Pediatr Card Surg Annu* 2001;4:3-15.
7. Marcelletti C, Mair DD, McGoon DC, Wallace RB, Danielson GK. The Rastelli operation for transposition of the great arteries. Early and late results. *J Thorac Cardiovasc Surg* 1976;72:427-34.
8. Lecompte Y, Neveux JY, Leca F, Zannini L, Tu TV, Dubois Y, et al. Reconstruction of the pulmonary outflow tract without prosthetic conduit. *J Thorac Cardiovasc Surg* 1982;84:727-33.
9. Nikaidoh H. Aortic translocation and biventricular outflow tract reconstruction. A new surgical repair for transposition of the great arteries associated with ventricular septal defect and pulmonary stenosis. *J Thorac Cardiovasc Surg* 1984;88:365-72.
10. Villalba CN, Woloszyn MI, Mouratian MD, Barreta J, Laura JP, Faella H, Capelli H. Cirugía de Rastelli: impacto adverso de la comunicación interventricular no relacionada con los grandes vasos en los resultados quirúrgicos. *Rev Argent Cardiol* 2010;78:315-22.
11. De Dios AMS, Granja M, Trentacoste L, Damsky Babosa J, Ferrin L, Fischman E y col. Diagnóstico ecocardiográfico de transposición completa de grandes vasos en el neonato. *Rev Argent Cardiol* 1999; 67(Supl II).
12. Kirklin JW, Pacifico AD, Blackstone EH, Kirklin JK, Barger LM Jr. Current risks and protocols for operations for double-outlet right ventricle. Derivation from an 18 year experience. *J Thorac Cardiovasc Surg* 1986;92:913-30.
13. Rychik J, Jacobs ML, Norwood WI. Early changes in ventricular geometry and ventricular septal defect size following Rastelli operation or intraventricular baffle repair for conotruncal anomaly. A cause for development of subaortic stenosis. *Circulation* 1994; 90:II13-9.
14. Yeh T Jr, Ramaciotti C, Leonard SR, Roy L, Nikaidoh H. The aortic translocation (Nikaidoh) procedure: midterm results superior to the Rastelli procedure. *J Thorac Cardiovasc Surg* 2007;133:461-9.
15. Morell VO, Jacobs JP, Quintessenza JA. Aortic translocation in the management of transposition of the great arteries with ventricular septal defect and pulmonary stenosis: results and follow-up. *Ann Thorac Surg* 2005;79:2089-92.
16. Hu SS, Liu ZG, Li SJ, Shen XD, Wang X, Liu JP, et al. Strategy for biventricular outflow tract reconstruction: Rastelli, REV, or Nikaidoh procedure? *J Thorac Cardiovasc Surg* 2008;135:331-8.