

Análisis simultáneo del *strain 2D*, de la reserva coronaria y de la contractilidad parietal durante el eco estrés con dipiridamol. Resultados comparativos

JORGE LOWENSTEIN^{MTSAC, 1}, VÍCTOR DARÚ^{MTSAC, 1}, MIGUEL AMOR¹, ADRIÁN CARLESSI¹, GUSTAVO ZAMBRANA¹, MARTÍN DESCALZO¹, MARIO EMBON², GRACIELA ROUSSE¹

Recibido: 09/03/2009
Aceptado: 02/06/2010

Dirección para separatas:
Dr. Jorge Lowenstein
Investigaciones Médicas -
Cardiodiagnóstico
Viamonte 1871 (C1056ABA)
Ciudad Autónoma de Buenos Aires
e-mail:
lowensteinjorge@hotmail.com

RESUMEN

Introducción

El eco estrés con dipiridamol (ECODIP) es una prueba farmacológica aceptada para la evaluación de pacientes con cardiopatía isquémica; está demostrado que es una técnica ideal para combinar la información visual de la contractilidad con la reserva coronaria (RC), pero no se tiene información respecto del uso del *strain 2D* (deformación bidimensional) para el diagnóstico de isquemia miocárdica, por lo que su evaluación y la comparación de los resultados con otros métodos actuales para la determinación de isquemia regional puede ser de singular interés práctico.

Objetivos

Comparar, durante el ECODIP, los resultados del análisis visual de la motilidad parietal con el valor de la RC de la arteria descendente anterior (ADA) y con el comportamiento del *strain 2D* longitudinal en el mismo territorio, utilizando la perfusión miocárdica con ⁹⁹Tc sestamibi con SPECT simultáneo como patrón oro para el diagnóstico de isquemia.

Material y métodos

Se evaluaron 41 pacientes (16 hombres; edad promedio 68,5 años) derivados para ECODIP. Se promedió el *strain 2D* longitudinal obtenido en los 9 segmentos correspondientes a la ADA desde las tres vistas apicales tanto en reposo como en estrés, considerando como isquemia a la reducción en la deformación o un incremento menor del 5%. En el pico de efecto de 0,84 mg/kg de dipiridamol se evaluó también la motilidad parietal, la RC de la ADA (normal: > 2) y se inyectó ⁹⁹Tc sestamibi para SPECT en estrés, completando su vista en reposo a las 24-48 horas.

Resultados

Se excluyeron 3 pacientes, uno por señal deficiente en la ADA y dos por ventana subóptima para el *strain 2D*. Doce pacientes con defectos reversibles con SPECT se consideraron isquémicos. Se observó concordancia de los cuatro parámetros evaluados en 6 pacientes con todos los estudios anormales y en 23 con todos los estudios normales. La deformación longitudinal en el territorio de la ADA en pacientes con SPECT normal fue de -19,9% (-18, -22) en reposo y de -22,5% (-21, -26) en el pico del ECODIP (p = 0,0003). En pacientes con SPECT isquémico, el *strain 2D* fue -19,35% (-17, -22) en reposo y -20,25% (-13, -21) en el pico del ECODIP (p = ns). La RC mostró una sensibilidad del 66,7% (IC 95% 35,4-88,7) y una especificidad del 100%; la contractilidad, una sensibilidad del 50% (IC 95% 22,3-77,7) y una especificidad del 100% y el *strain 2D*, una sensibilidad del 83,3% (IC 95% 50,9-97) y una especificidad del 88,5% (IC 95% 68,7-97).

Conclusiones

El *strain 2D* durante el eco estrés con dipiridamol resultó un método cuantitativo factible con una efectividad similar a la RC y superior al análisis visual de la contractilidad para detectar isquemia en el territorio de la ADA.

REV ARGENT CARDIOL 2010;78:499-506.

Palabras clave > Ecografía - Estrés fisiológico - Dipyridamol - Contractilidad cardíaca

Abreviaturas >

ADA	Arteria descendente anterior	ECODIP	Eco estrés con dipiridamol
RC	Reserva coronaria	SPECT	Tomografía computarizada por emisión de fotón único
VPN	Valor predictivo negativo	VPP	Valor predictivo positivo
SPECT-mibi	Tomografía computarizada por emisión de fotón único con ⁹⁹ Tc sestamibi		

*Caminante, no hay camino,
se hace camino al andar.*

ANTONIO MACHADO

INTRODUCCIÓN

El eco estrés con dipiridamol (ECODIP) es una prueba farmacológica aceptada para evaluar a los pacientes con cardiopatía isquémica. Su especificidad es similar a la del eco estrés con dobutamina, pero su sensibilidad es inferior en la enfermedad de un vaso. (1-3)

Por su parte, la reserva coronaria (RC), expresión de la máxima capacidad vasodilatadora de una arteria, puede evaluarse en forma simultánea con la motilidad parietal durante el ECODIP y constituye una información aditiva importante, que incrementa la sensibilidad de la prueba; sin embargo, su uso no se ha popularizado porque muchos laboratorios consideran que es de difícil realización y/o aplicabilidad. (4-8) El *strain 2D* (deformación bidimensional), basado en el método del *speckle tracking*, es una técnica novedosa que puede determinar la función regional mediante el examen semiautomático de la deformación de las paredes de las cámaras cardíacas. (9-11) El programa puede efectuar la identificación en la imagen ecográfica de marcadores acústicos naturales originados por la interacción del ultrasonido sobre las fibras miocárdicas, que son seguidos cuadro a cuadro durante el ciclo cardíaco. El programa analiza y promedia los datos sobre la magnitud y la dirección del movimiento de los marcadores (*speckles*) calculando múltiples parámetros (*strain*, *strain rate*, torsión) en forma independiente del ángulo de incidencia del ultrasonido, dado que no utiliza el efecto Doppler. Aplicado a distintas vistas, permite cuantificar la deformación longitudinal, radial y circunferencial de cada segmento miocárdico.

Está demostrado que el ECODIP es una técnica ideal para combinar la información visual de la contractilidad con la RC, pero no se tiene información respecto del uso del *strain 2D* para el diagnóstico de isquemia miocárdica, por lo cual su evaluación y comparación de los resultados con otros métodos actuales para la determinación de isquemia regional puede ser de singular interés práctico.

El objetivo del presente estudio fue comparar, durante el ECODIP, los resultados del análisis visual de la motilidad parietal con el valor de la RC de la arteria descendente anterior (ADA) y con el comportamiento del *strain 2D* longitudinal en el mismo territorio, utilizando la perfusión miocárdica SPECT con ⁹⁹Tc sestamibi como patrón oro para el diagnóstico de isquemia miocárdica.

MATERIAL Y MÉTODOS

Población

Entre marzo y noviembre de 2007 se estudiaron en forma prospectiva y consecutiva 41 pacientes (16 hombres) de entre 49 y 84 años ($68,5 \pm 10,4$ años). Los criterios de inclusión fueron la indicación de un ECODIP y la firma del consentimiento informado luego de tomar conocimiento de la metodología de la prueba, con el detalle de los riesgos habituales del ECODIP, y la aprobación de la evaluación simultánea de isquemia mediante perfusión con ⁹⁹Tc sestamibi a partir de un apremio único. Se consideraron criterios de exclusión: contraindicación para el uso de dipiridamol, pacientes con síndrome coronario agudo de < 5 días de evolución, inestabilidad hemodinámica, insuficiencia cardíaca (clase III-IV), enfermedad valvular moderada o grave, bloqueo completo de la rama izquierda, hipertrofia del ventrículo izquierdo moderada o grave o ausencia de ritmo sinusal. No se excluyó ningún paciente por ventana ultrasónica subóptima para la evaluación de la contractilidad miocárdica por el eco estrés.

En la Tabla 1 se resumen las indicaciones para la realización del estudio.

Eco estrés con dipiridamol

Los pacientes permanecieron en ayunas por más de 4 horas y sin ingesta ni medicación de xantinas en las 12 horas previas. El 60,5% de los pacientes que estaban tratados con betabloqueantes suspendieron la medicación.

Ecocardiograma bidimensional basal

Los exámenes ecocardiográficos se realizaron con un equipo Vivid 7 (GE Health Care, Milwaukee); se utilizó un transductor matriz M4S 1,7-3,4 MHz. Se adquirieron las imágenes en 5 vistas, eje apical largo, 4 y 2 cámaras, y paraesternal corto; la quinta vista correspondió al Doppler pulsado del tracto de salida del ventrículo izquierdo como referencia del momento

Tabla 1. Características de la población

	Total
Pacientes (n)	38
Edad (años)	68,6 ± 10,4
Sexo (hombres/mujeres)	13 / 25
Motivo del estudio	
Revascularización previa, n (%)	6 (15,7)
Infarto de miocardio previo (> 5 días), n (%)	9 (23,6)
Angina inestable (> 5 días), n (%)	4 (10,5)
Angor crónico estable, n (%)	3 (7,8)
Dolor precordial atípico, n (%)	6 (15,7)
Riesgo preoperatorio, n (%)	3 (7,8)
Disnea, n (%)	4 (10,5)
Otros, n (%)	3 (7,8)

de apertura y cierre aórtico. Las capturas fueron de un ciclo cardíaco completo con una velocidad (*frame rate*) de entre 50 y 90 cuadros por segundo.

Eco 2D durante el apremio con dipiridamol y posapremio

Luego de la captura y la digitalización de las vistas en reposo se inyectaron por vía intravenosa en forma continua 0,21 mg/kg/min de dipiridamol durante 4 minutos.

A los 8 minutos del comienzo de la infusión de dipiridamol se adquirieron las imágenes precoces de las mismas 5 vistas y a los 12 minutos las tardías. En ausencia de contraindicaciones y con resultados negativos, se adicionó 1 mg de atropina y/o handgrip antes de adquirir estas últimas imágenes. En caso de aumentos de la frecuencia cardíaca mayores de 20 lpm respecto del basal, se incrementaron los cuadros por segundo a los fines de optimizar la adquisición del *strain 2D*. Se utilizaron 240 mg de aminofilina para finalizar la prueba. Cuando se observó persistencia de una frecuencia cardíaca mayor que la basal o respuesta isquémica se administró 1 mg de atenolol IV. En la etapa de recuperación se adquirieron las mismas vistas. Los registros del ECG de 12 canales, la toma de presión arterial y de la frecuencia cardíaca se realizaron cada 4 minutos durante todo el estudio.

Reserva coronaria

Se exploró la ADA, en su región medio-distal, desde un eje largo "paraesternal bajo", con una profundidad de aproximadamente 10 cm. El eje largo se modificó con un desplazamiento inferior de un espacio intercostal y rotación horaria hasta que el ventrículo derecho hubiera desaparecido y se hubiera localizado el surco interventricular anterior. Para confirmar la posición de la ADA se utilizó el Doppler color con un límite de Nyquist de 19,2 cm/seg. La ADA se visualizó como una estructura tubular de color rojo de alrededor de 0,3 cm de diámetro con una longitud variable y que al recorrer el surco interventricular con un flujo en dirección al ápex (y al transductor) presenta deflexiones espectrales positivas en el Doppler con una típica imagen bifásica con mayor velocidad diastólica. Las medidas de la velocidad del flujo coronario diastólico de la ADA se obtuvieron en reposo y sin cambiar la posición del transductor se realizó la misma evaluación luego de administrar 0,21 mg/kg/min de dipiridamol durante 4 minutos, obteniéndose los índices de RC (12-13) como la relación entre la velocidad máxima y la basal.

Strain 2D

El *strain 2D* se analizó al finalizar el estudio a partir de las vistas apicales capturadas para el análisis de la contractilidad. Se comenzó con el eje largo apical señalando tres puntos (dos basales y uno apical), con lo cual el sistema delimitó en forma semiautomática el desplazamiento de las líneas internas que siguen al subendocardio y las externas al epicardio. El proceso de *tracking* fue aceptado o rechazado y en ocasiones corregido manualmente. (9) El cierre de la válvula aórtica, como parámetro de finalización de la excursión sistólica, fue confirmado o modificado; el mismo procedimiento se siguió con las vistas de 4 y 2 cámaras (siempre en la misma secuencia).

SPECT-mibi

Al finalizar la infusión del dipiridamol se administraron por vía IV 15 mCi de Tc sestamibi; las imágenes posapremio se obtuvieron a los 40 minutos. La etapa de reposo se realizó entre las 24 y las 48 horas posteriores con una dosis de 30 mCi de Tc sestamibi, luego de un alimento graso. Se adquirieron las imágenes tomográficas gatilladas del tórax en 180° con órbita elíptica, en 32 cuadros con colimador de alta resolución y matriz de 64 × 64. Para su procesamiento se utilizó el método iterativo con filtros de Butterworth, generando cortes en los

ejes largo horizontal, vertical y corto y un archivo de *gated* SPECT para la evaluación funcional contráctil.

Lectura de los resultados

El análisis de la contractilidad regional se realizó en forma semicuantitativa; a cada segmento se le adjudicó un puntaje de 1 (normal) hasta 4 (discinético). El ventrículo izquierdo se dividió en 16 segmentos de acuerdo con las recomendaciones de la American Society of Echocardiography (4 apicales, 6 mediales y 6 basales). Los 4 segmentos apicales, el septal medial, los 2 septales anteriores (medial y basal) y los 2 anteriores (basal y medial), 9 en total, se consideraron patrimonio del territorio de la ADA. Todos los estudios fueron adquiridos y guardados en formato digital. Se consideró anormal todo nuevo trastorno de la motilidad o el empeoramiento de una disineria previa durante el ECODIP. (13) Se obtuvo la RC dividiendo la velocidad diastólica máxima por la velocidad diastólica en reposo. Se consideró normal una RC ≥ 2 . (14) El informe del *strain 2D* consistió en la representación de las curvas de deformación de cada segmento y un resumen en ojo de buey con el valor del porcentaje de deformación longitudinal regional y un valor global del pico sistólico del territorio de la ADA, que se obtuvo promediando los porcentajes de los 9 segmentos mencionados como representativos de la arteria en estudio. El *strain* longitudinal normal para nuestro laboratorio fue calculado en valores de $-18,5\% \pm 5,8\%$ en los segmentos basales, de $-19,5\% \pm 4\%$ para los medios y de $-19,9 \pm 6\%$ para los segmentos apicales. Se consideró una deformación anormal o respuesta isquémica al descenso del *strain 2D* o a un aumento promedio menor del 5% en el territorio de la ADA. (15) La perfusión miocárdica, la motilidad parietal y el engrosamiento con el SPECT se analizaron en forma semicuantitativa según la escala habitual. El análisis de resultados en el laboratorio de ecocardiografía fue realizado por tres expertos (JL, VD, MA). El examen de medicina nuclear se informó en forma ciega (ME). Se evaluó además la variabilidad interobservador. En la Figura 1 se esquematiza el protocolo empleado.

Análisis estadístico

Las variables categóricas se expresan como porcentaje y las continuas como mediana (percentiles 25/75).

Se utilizó la prueba exacta de Fisher para la comparación de variables categóricas, la de Mann-Whitney para la comparación de datos cuantitativos de muestras independientes y la de Wilcoxon para la comparación de datos apareados.

Se consideró significativo desde el punto de vista estadístico un valor de *p* menor de 0,05. Se utilizó el error porcentual para la variabilidad interobservador y el coeficiente kappa para la comparación de métodos. Se utilizaron los programas EPI info y MedCalc.

RESULTADOS

Se excluyeron tres pacientes, uno por señal deficiente en el Doppler pulsado de la ADA que limitó el análisis de la RC y dos por ventana subóptima para el *strain 2D*. La factibilidad final del estudio resultó del 93% (IC 95% 81-98,1).

Para cada uno de los métodos de análisis de isquemia, considerando solamente la respuesta en el territorio de la ADA, se obtuvieron los siguientes resultados: 12 pacientes (31,5%) presentaron defectos reversibles de perfusión con SPECT, 8 (21%) tuvieron una respuesta anormal de la RC, 10 (26,3%) presenta-

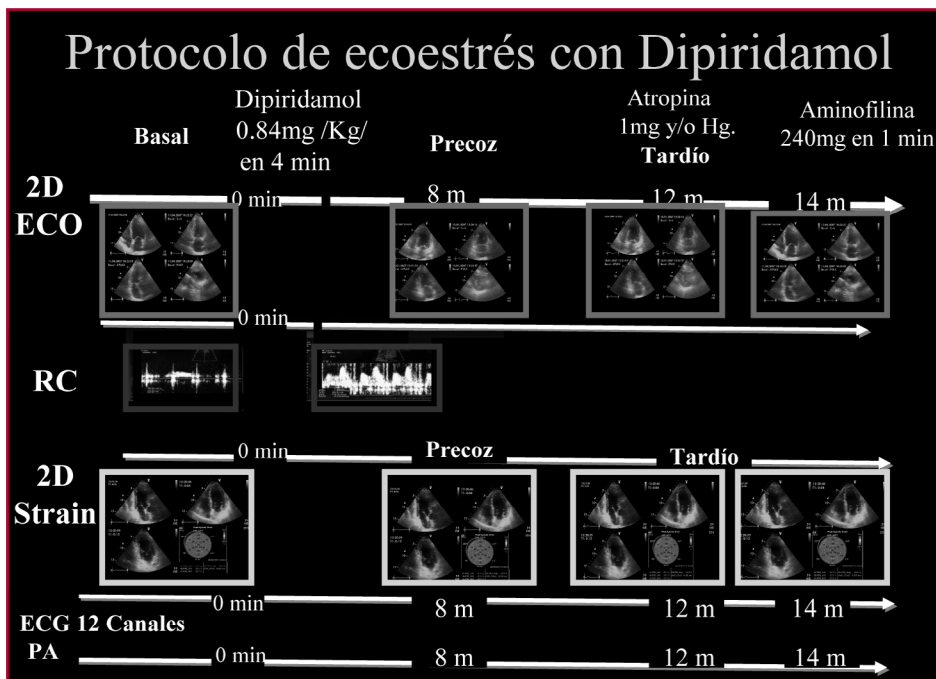


Fig. 1. Protocolo de ecoestrés con dipiridamol con medición simultánea de la motilidad parietal, la reserva coronaria y el *strain* 2D.

ron anomalías en el *strain* 2D y 6 pacientes (15,7%) desarrollaron nuevas disinergias regionales.

Las características clínicas de los pacientes según la presencia o la ausencia de isquemia en la perfusión con SPECT se detallan en la Tabla 2.

La deformación con *strain* 2D en reposo en pacientes normales y en isquémicos fue de $-19,9\%$ ($-18, -22$) vs. $-19,35\%$ ($-17, -22$), respectivamente ($p = ns$), mientras que con el apremio con dipiridamol el *strain* 2D fue de $-22,5\%$ ($-21, -26$) en normales vs. $-20,25\%$ ($-13, -21$) en pacientes isquémicos ($p = 0,004$) (Tabla 3). El *strain* 2D en pacientes normales se incrementó en un promedio del 13% durante la hiperemia con dipiridamol, mientras que en los pacientes con defectos transitorios de perfusión en el promedio no se presentaron modificaciones significativas (Tabla 3). Considerando los valores de RC, el *strain* 2D aumentó el 13% en los pacientes con RC normal, $-19,9\%$ ($-18, -23$) a $-22,5\%$ ($-21,24$), $p = 0,0002$, y no se observó modificación en la deformación bajo dipiridamol en los pacientes con RC anormal, $-18,7\%$ ($-13, -21$) vs. $-19,35\%$ ($-13, -21$), $p = ns$ (Tabla 3).

Respecto de la motilidad regional, los pacientes sin nuevas disinergias regionales incrementaron el *strain* 2D el 15%, $-19,65\%$ ($-17, -22$) a $-22,5\%$ ($-21, -24$), $p = 0,0005$, mientras que en los casos con nuevas asinergias no se observaron modificaciones en la deformación con el apremio farmacológico, $-19,35\%$ ($-17, -21$) vs. $-19,35\%$ ($-13, -21$), $p = ns$ (Tabla 3).

En la Figura 2 A se ejemplifica el comportamiento de las curvas de *strain* 2D y su correlación con la RC en un paciente con respuesta normal y en la Figura 2 B, con isquemia posdipiridamol.

Considerando el resultado de la perfusión con SPECT-mibi como patrón de isquemia, la motilidad

parietal tuvo una sensibilidad del 50% (IC 95% 22,3-77,7), una especificidad del 100%, un valor predictivo positivo (VPP) del 100% (IC 95% 51,7-100) y un valor predictivo negativo (VPN) del 81,3% (IC 95% 63,8-92,1); la RC mostró una sensibilidad del 66,7% (IC 95% 35,4-88,7), una especificidad del 100% con un VPP del 100% (IC 95% 59,8-100) y un VPN del 86,7% (IC 95% 68,4-95,6); mientras que el *strain* 2D presentó una sensibilidad del 83,3% (IC 95% 50,9-97), una especificidad del 88,5% (IC 95% 68,7-97,1), un VPP del 76,9% (IC 95% 46-93,8) y un VPN del 92% (IC 95% 72,5-98,6). Se utilizó el índice kappa para comparar los diferentes métodos, observándose que tanto el *strain* 2D como la RC mostraron buena concordancia con la perfusión miocárdica (0,70 y 0,73, respectivamente), mientras que la motilidad muestra un índice kappa de 0,54. La variabilidad interobservador calculada por el error porcentual fue del $6,9\% \pm 3,2\%$.

DISCUSIÓN

La función miocárdica ha sido tradicionalmente determinada por ecocardiografía mediante la estimación visual de la excursión endocárdica y el engrosamiento parietal.

El análisis regional no es sencillo; la contractilidad se estima visualmente por las imágenes 2D. Sin embargo, esta aproximación cualitativa tiene limitaciones, como la experiencia requerida, la variabilidad intraobservador e interobservador y las dificultades para identificar anomalías sutiles. (16-18)

Es útil recordar que la evaluación visual de la motilidad de la pared aprecia preferentemente la deformación miocárdica radial, mientras que la contractilidad consiste fundamentalmente en la deformación de las fibras longitudinales con disposición helicoidal. (19, 20)

Tabla 2. Variables clínicas de los pacientes analizados según la presencia de isquemia en el territorio de la arteria descendente anterior en el SPECT-mibi

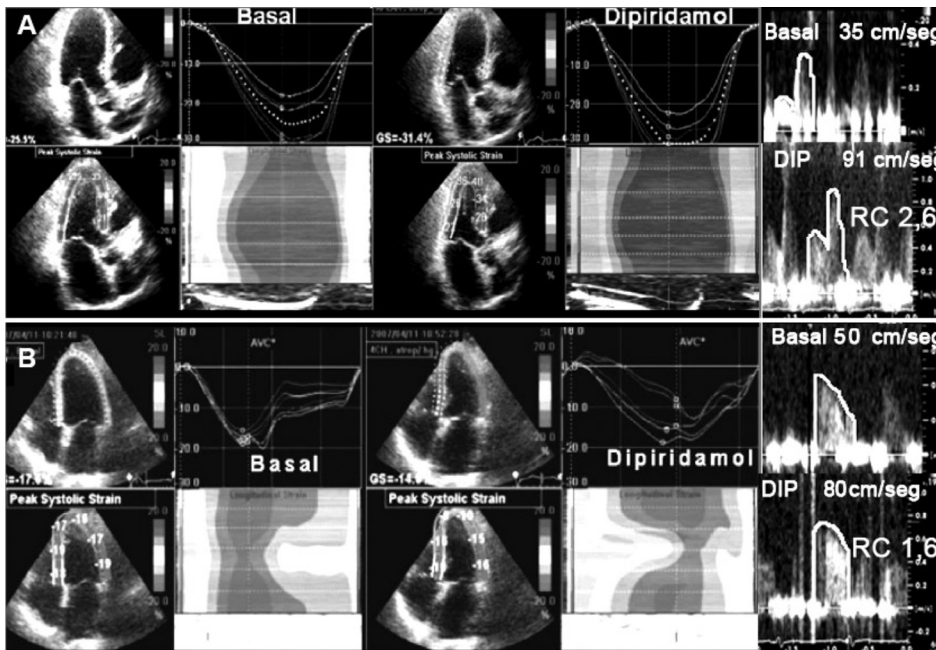
Variable	Isquémicos (n=12)	No Isquémicos (n=26)	p (IC 95%) Prueba exacta de Fisher
Hipertensión arterial, n (%)	9 (75)	18 (69,8)	ns
Diabetes mellitus, n (%)	3 (25)	1 (3,8)	ns
Dislipidemia, n (%)	9 (75)	15 (57,6)	ns
Tabaquismo, n (%)	3 (25)	11 (42,3)	ns
Infarto previo, n (%)	4 (33)	5 (19,2)	ns
Angina estable, n (%)	7 (58)	6 (23)	ns
Antecedente de angioplastia, n (%)	2 (20)	6 (23)	ns
Antecedente de CRM, n (%)	2 (20)	4 (15,3)	ns

CRM: Cirugía de revascularización miocárdica. ns: No significativo.

Tabla 3. Determinación del strain 2D ante distintas modalidades de detección de isquemia

Criterio	Strain 2D basal	Strain 2D dipiridamol	p (IC 95%)
SPECT normal	-19,9% (-18, -22)	-22,5% (-21, -26)	p=0,0003
SPECT isquémico	-19,35% (-17, -22)	-20,25% (-13, -21)	ns
Reserva ADA > 2	-19,9% (-18, -23)	-22,5% (-21, -24)	p=0,0002
Reserva ADA < 2	-18,7% (-13, -21)	-19,35% (-13, -21)	ns
No asinergias	-19,65% (-17, -22)	-22,5% (-21, -24)	p=0,0005
Nueva asinergia	-19,35% (-17, -21)	-19,35% (-13, -21)	ns

Fig. 2. A. Ejemplo de strain 2D basal y posdipiridamol con respuesta normal, sin cambios en la contractilidad con una RC de 2,6 y con SPECT gatillado normal. **B.** Ejemplo de strain 2D basal y posdipiridamol con un deterioro evidente de los porcentajes de deformación en los segmentos del territorio de la ADA. Sin cambios en la contractilidad con una RC de 1,6 con SPECT compatible con isquemia anterior y apical.



La deformación (*strain*) es el cambio de la longitud corregido para la longitud original o el porcentaje de cambio desde la dimensión inicial. (21, 22)

El *strain 2D* no Doppler es una técnica novedosa que analiza el desplazamiento de marcadores acústicos naturales (*speckles*) distribuidos uniformemente en

el miocardio que, seguidos cuadro por cuadro, permiten evaluar la magnitud y el sentido del movimiento parietal local. (9) Esto permite calcular la velocidad del movimiento tisular, la deformación (*strain*) y la velocidad de la deformación (*strain rate*) a partir de la imagen bidimensional. La mayor ventaja atribuida al

strain 2D es que se trata de un método de realización simple e interpretación rápida que utiliza las imágenes adquiridas en un ciclo cardíaco en 3 vistas y que por no basarse en el efecto Doppler es independiente del ángulo de exploración; puede aplicarse a todos los segmentos miocárdicos y sus resultados están validados por la sonomicrometría y el *tagging* de la resonancia magnética. (9, 23, 24)

Está establecido que la evaluación de la RC es útil para conocer la repercusión funcional de una estenosis coronaria. (4, 25-28) Los resultados de evaluar en forma simultánea la contractilidad y la RC durante el eco estrés fueron comunicados previamente por nuestro grupo de trabajo, que lo utiliza prácticamente con todos los apremios farmacológicos. (7, 8) Un metaanálisis ha corroborado que la sensibilidad y la efectividad diagnóstica del ECODIP aumentan si se adiciona la información de la RC. (29) Sin embargo, es necesario admitir que esta modalidad de estudio simultáneo no está sistematizada como método de rutina y la mayoría de los laboratorios se basan exclusivamente en los resultados del análisis de la contractilidad.

El principal motivo de nuestro estudio fue realizar una comparación entre las disnergias transitorias, los valores de la RC y el comportamiento del *strain 2D* durante el ECODIP utilizando en forma simultánea el SPECT-mibi como patrón oro de isquemia. Los resultados confirmaron la alta factibilidad tanto de la RC (97,5%) como del *strain 2D* (95,1%), sólo limitada por una ventana ultrasónica subóptima. La factibilidad total del estudio fue del 92,7%.

Doce pacientes (31,5%) fueron considerados isquémicos en el territorio de la ADA por el SPECT, de los cuales 6 fueron positivos por los tres métodos. De los 26 pacientes negativos para la perfusión miocárdica, 23 fueron negativos por los tres métodos derivados de las ecocardiografías.

Tanto con el análisis de la contractilidad, como con la RC, la especificidad del ECODIP fue excelente (100%); sin embargo, la sensibilidad no resultó ideal. Con el *strain 2D*, método no explorado previamente con el ECODIP, se pudo obtener un incremento significativo de la sensibilidad de la prueba respecto del análisis de la contractilidad (83,3% vs. 50%; $p = 0,001$), con una pérdida no significativa de la especificidad.

Las diferencias en sensibilidad y especificidad entre la RC y el *strain 2D* no fueron estadísticamente significativas, sin bien la RC tuvo mejor especificidad y el *strain 2D* mostró mejor sensibilidad. La concordancia entre el *strain 2D* y la RC fue buena, con un índice kappa de 0,70.

Fue importante comprobar que el aumento del flujo provocado por el apremio vasodilatador se expresa como un incremento de deformación sistólica por el *strain 2D*, posiblemente por mejorar las condiciones de la microcirculación en las fibras miocárdicas (efecto Gregg). En contraposición, el robo de flujo como respuesta isquémica se expresó en un deterioro del *strain 2D* (Figura 2). El efecto Gregg postula que el aumento de la presión de perfusión incrementa el

volumen microvascular y de este modo la apertura los canales iónicos, con el resultado de un incremento del Ca^{++} intracelular transitorio, lo cual es seguido de un aumento de la sensibilidad al calcio y una contractilidad muscular mayor. (30)

En el presente estudio, los pacientes con perfusión o RC anormal no incrementaron la deformación durante la hiperemia inducida por el dipiridamol.

Se confirman los resultados de varias comunicaciones que indican que la RC es superior al análisis visual de la motilidad en la detección de isquemia miocárdica durante el eco estrés con vasodilatadores. (7, 8, 28, 29) Lo novedoso es que el análisis regional cuantitativo con *strain 2D* demostró resultados comparables a la RC en la detección de isquemia.

Limitaciones

El presente estudio estuvo circunscripto al territorio de la ADA, por la altísima factibilidad de medir su RC, por lo que deberán realizarse otros estudios para demostrar que el *strain 2D* tiene la misma correlación en otros territorios.

Hemos evaluado sólo el *strain 2D* longitudinal; es probable que se haya perdido información importante acerca del *strain* radial, circunferencial y de los movimientos de torsión. El número de pacientes no fue muy elevado, pero representativo de los que en la práctica diaria se atienden en nuestro laboratorio.

El patrón oro elegido, SPECT-mibi, tampoco es perfecto y algunos estudios catalogados por la RC, por el análisis parietal o el *strain 2D* como falsos positivos o falsos negativos pudieron haber sido mal clasificados; sin embargo, como estudio funcional, el SPECT es el más reconocido por su eficacia y el único accesible en nuestro medio para evaluaciones casi simultáneas.

CONCLUSIONES

El *strain 2D* basado en la técnica de *speckle tracking* para determinar isquemia durante el eco estrés con dipiridamol resultó un método cuantitativo, factible y simple, con una efectividad similar a la de la RC.

El ECODIP es el estudio ideal para analizar el *strain 2D*, por la ausencia de las altas frecuencias cardíacas provocadas por el ejercicio o la dobutamina. Un incremento promedio mayor del 5% de los valores de *strain 2D* durante el ECODIP ayuda a excluir la isquemia, por su alto valor predictivo negativo (92%).

Su utilización no pretende reemplazar al análisis visual de la contractilidad parietal regional, pero suma información trascendente equivalente a la RC.

Los tres parámetros, contractilidad, *strain 2D* y RC, no deben verse como técnicas alternativas, sino más bien complementarias e idealmente aditivas durante la ecocardiografía de estrés; sin embargo, los laboratorios que no realizan la determinación de la RC tendrán la opción de utilizar el *strain 2D*, que según los resultados del presente estudio puede ser un excelente subrogante.

Es importante resaltar que en el laboratorio de eco estrés, donde los tiempos son limitados, resulta práctico disponer de un método relativamente simple, objetivo y de rápida ejecución, como el *strain 2D*.

SUMMARY

Simultaneous Analysis of Two-Dimensional Strain, Coronary Flow Reserve and Wall Motion during Dipyridamole Stress Echocardiography. Comparative Outcomes

Background

Dipyridamole stress echocardiography (DSE) is a pharmacological test accepted for the evaluation of patients with ischemic heart disease that has proved to be an ideal method that combines the visual information of wall motion with coronary flow reserve (CFR). However, the usefulness of 2D strain for the diagnosis of myocardial ischemia is still uncertain. In this sense, it seems interesting for daily practice to evaluate the results of this technique and compare them with those of other methods currently used for the evaluation of regional ischemia.

Objectives

To compare the results of visual analysis of wall motion and the value of CFR of the left anterior descending (LAD) coronary artery during DSE with 2D longitudinal strain in the same territory, using simultaneous 99mTc-sestamibi SPECT scan as the gold standard for the diagnosis of myocardial ischemia.

Material and Methods

We evaluated 41 patients (16 men; average age 68.5 years) referred for DSE. The average 2D longitudinal strain obtained of the 9 segments corresponding to the LAD coronary artery from the three apical views at rest and during stress was estimated. A drop in 2D strain value or an average increase < 5% was considered an ischemic response. Wall motion and CFR in the LAD (normal: >2) were evaluated during the peak effect of 0.84 mg/kg of dipyridamole, when intravenous 99Tc sestamibi was injected and stress SPECT images were obtained. Rest images were acquired at 24 and 48 hours.

Results

Three patients were excluded: one due to poor pulsed Doppler signal in the LAD and two patients presented a suboptimal ultrasound window for 2D strain. Twelve patients presented reversible perfusion defects in SPECT images (ischemic response). There was a good correlation in the four parameters evaluated in 6 patients in whom all the studies were abnormal and in 23 patients in whom all the studies were normal. In patients with normal SPECT images, 2D longitudinal strain in the territory of the LAD was -19.9% (-18, -22) at rest and -22.5% (-21, -26) during peak infusion of dipyridamole ($p=0.0003$). In patients with ischemia, 2D strain was -19.35% (-17, -22) at rest and -20.25% (-13, -21) during peak dipyridamole infusion ($p=ns$). The sensitivities and specificities obtained were: CFR, 66.7% (CI 95% 35.4-88.7) and 100%, respectively; wall motion, 50% (CI 95% 22.3-77.7) and 100%, respectively; and 2D strain, 83.3% (CI 95% 50.9-97) and 88.5% (CI 95% 68.7-97), respectively.

Conclusions

Simultaneous analysis of 2D strain during dipyridamole stress echocardiography proved to be a feasible quantitative method, as effective as CFR and better than the visual wall

motion analysis for the diagnosis of ischemia in the territory of the LAD coronary artery.

Key words > Echocardiography - Physiological Stress - Dipyridamole - Cardiac Contractility

BIBLIOGRAFÍA

- Picano E. Stress echocardiography. 4th ed. Springer-Verlag, Heidelberg; 2003. p. 133-53.
- Picano E. Stress echocardiography. From pathophysiological toy to diagnostic tool. *Circulation* 1992;85:1604-12.
- Beleslin BD, Ostojic M, Stepanovic J, Djordjevic-Dikic A, Stojkovic S, Nedeljkovic M, et al. Stress echocardiography in the detection of myocardial ischemia. Head-to-head comparison of exercise, dobutamine, and dipyridamole tests. *Circulation* 1994;90:1168-76.
- Gould KL, Kirkeeide RL, Buchi M. Coronary flow reserve as a physiologic measure of stenosis severity. *J Am Coll Cardiol* 1990;15:459-74.
- Lim HE, Shim WJ, Rhee H, Kim SM, Hwang GS, Kim YH, et al. Assessment of coronary flow reserve with transthoracic Doppler echocardiography: comparison among adenosine, standard-dose dipyridamole, and high-dose dipyridamole. *J Am Soc Echocardiogr* 2000;13:264-70.
- Rigo F, Richieri M, Pasanisi E, Cutaia V, Zanella C, Della Valentina P, et al. Usefulness of coronary flow reserve over regional wall motion when added to dual-imaging dipyridamole echocardiography. *Am J Cardiol* 2003;91:269-73.
- Lowenstein J, Tiano C, Marquez G, Presti C. Incremento de la sensibilidad del eco-estrés con dipyridamol mediante la determinación simultánea de la reserva coronaria por eco transtorácico. *Rev Argent Cardiol* 2000;68:683-96.
- Lowenstein J, Tiano C, Marquez G, Presti C, Quiroz C. Simultaneous analysis of wall motion and coronary flow reserve of left anterior descending coronary artery by transthoracic Doppler echocardiography during dipyridamole stress. *J Am Soc Echocardiogr* 2003;16:607-13.
- Perk G, Tunick PA, Kronzon I. Non-Doppler two-dimensional strain imaging by echocardiography— from technical considerations to clinical applications. *J Am Soc Echocardiogr* 2007;20:234-43.
- Reisner SA, Lysyansky P, Agmon Y, Mutlak D, Lessick J, Friedman Z. Global longitudinal strain: a novel index of left ventricular function. *J Am Soc Echocardiogr* 2004;17:630-3.
- Leitman M, Lysyansky P, Sidenko S, Shir V, Peleg E, Binenbaum M, et al. Two-dimensional strain: A novel software for real-time quantitative echocardiographic assessment of myocardial function. *J Am Soc Echocardiogr* 2004;17:1021-9.
- Hozumi T, Yoshida K, Ogata Y, Akasaka T, Asami Y, Takagi T, et al. Noninvasive assessment of significant left anterior descending coronary artery stenosis by coronary flow velocity reserve with transthoracic color Doppler echocardiography. *Circulation* 1998;97:1557-62.
- Armstrong WF, Pellikka PA, Ryan T, Crouse L, Zoghbi WA. Stress echocardiography: recommendations for performance and interpretation of stress echocardiography; stress echocardiography task force of the nomenclature and standards committee of the American Society of Echocardiography. *J Am Soc Echocardiogr* 1998;11:97-104.
- Lowenstein J, Tiano C, Manso H, Pellegrini C. Determinación de la reserva coronaria mediante el eco transtorácico. *Rev Argent Cardiol* 2000;68:383-98.
- Lowenstein J, Darú V, Amor M, Carlessi A, Descalzo M, Zambrana G y col. Análisis simultáneo del strain 2D, de la reserva coronaria y de la contractilidad parietal durante el eco estrés con dipyridamol, resultados comparativos con el Mibi Spect. *Rev Argent Cardiol* 2008;76: 63 (Abstract).
- Picano E. Stress echocardiography. 4th ed. Springer-Verlag, Heidelberg; 2003. p. 37-65.

17. Imran MB, Pálincás A, Pasanisi EM, De Nes M, Picano E. Optimal reading criteria in stress echocardiography. *Am J Cardiol* 2002;90:444-5.
18. Pellikka PA, Nagueh SF, Elhendy AA, Kuehl CA, Sawada SG; American Society of Echocardiography. American Society of Echocardiography recommendations for performance, interpretation, and application of stress echocardiography. *J Am Soc Echocardiogr* 2007;20:1021-41.
19. Torrent-Guasp F, Kocica MJ, Corno AF, Komeda M, Carreras-Costa F, Flotats A, et al. Towards new understanding of the heart structure and function. *Eur J Cardiothorac Surg* 2005;27:191-201.
20. Torrent Guasp F. Agonist-antagonist mechanics of the descendent and ascendant segments of the ventricular myocardial band. *Rev Esp Cardiol* 2001;54:1091-102.
21. Abraham TP, Dimaano VL, Liang HY. Role of tissue Doppler and strain echocardiography in current clinical practice. *Circulation* 2007;116:2597-609.
22. Sutherland G, Hatle L, Jan D'Hooge PC, Bijmens B. Doppler Myocardial Imaging Textbook Edition. November 15, 2006 Published by BSWK bvba, Scientific Consulting and Publishing- Hasselt, Belgium. p. 23-36.
23. Amundsen BH, Helle-Valle T, Edvardsen T, Torp H, Crosby J, Lyseggen E, et al. Noninvasive myocardial strain measurement by speckle tracking echocardiography: validation against sonomicrometry and tagged magnetic resonance imaging. *J Am Coll Cardiol* 2006;47:789-93.
24. Korinek J, Wang J, Sengupta PP, Miyazaki C, Kjaergaard J, McMahon E, et al. Two-dimensional strain- a Doppler-independent ultrasound method for quantitation of regional deformation: validation in vitro and in vivo. *J Am Soc Echocardiogr* 2005;18:1247-53.
25. Lowenstein J, Presti C, Tiano C, Bettinotti M, Escolar E, Deluca C, et al. ¿Existe correlación entre el grado de restricción de la reserva coronaria diastólica de la arteria descendente anterior media por ecodoppler transtorácico y la severidad de las lesiones angiográficas? *Rev Argent Cardiol* 2001;69:85-93.
26. Nohtomi Y, Takeuchi M, Nagasawa K, Arimura K, Miyata K, Kuwata K, et al. Simultaneous assessment of wall motion and coronary flow velocity in the left anterior descending coronary artery during dipyridamole stress echocardiography. *J Am Soc Echocardiogr* 2003;16:457-63.
27. Voci P, Pizzuto F, Romeo F. Coronary flow: a new asset for the echo lab? *Eur Heart J* 2004;25:1867-79.
28. Meimoun P, Tribouilloy C. Non-invasive assessment of coronary flow and coronary flow reserve by transthoracic Doppler echocardiography: a magic tool for the real world. *Eur J Echocardiogr* 2008;9:449-57.
29. Rigo F. Coronary flow reserve in stress-echo lab. From pathophysiologic toy to diagnostic tool. *Cardiovasc Ultrasound* 2005;3:8.
30. Westerhof N, Boer C, Lamberts RR, Sipkema P. Cross-talk between cardiac muscle and coronary vasculature. *Physiol Rev* 2006;86:1263-308.

Declaración de conflicto de intereses

Todos los autores que figuran en el trabajo han hecho posible con su contribución a la producción del presente estudio y aceptan las condiciones del Comité Editorial confirmando que ninguno tiene directa o indirectamente algún conflicto de intereses.