

Seudoaneurisma gigante de la aorta ascendente

Giant Pseudoaneurysm of the Ascending Aorta

RICARDO LEVIN^{MTSAC, 1}, MARCELA DEGRANGE^{MTSAC, 1}, JORGE BALAGUER²

Las imágenes corresponden a un paciente de sexo masculino de 61 años, quien fue admitido por dolor precordial; la radiografía de tórax mostraba un notable ensanchamiento mediastínico (Figura 1). Presentaba el antecedente de reemplazo de la aorta ascendente y reemplazo de la válvula aórtica (prótesis mecánica) con

reimplante coronario en 1998 (cirugía de Bentall). En 2008 fue sometido a una nueva intervención, con reparación de un seudoaneurisma de la aorta ascendente.

La angiotomografía efectuada demostró la presencia de un seudoaneurisma gigante de la aorta ascendente de 10 cm de diámetro (Figura 2).

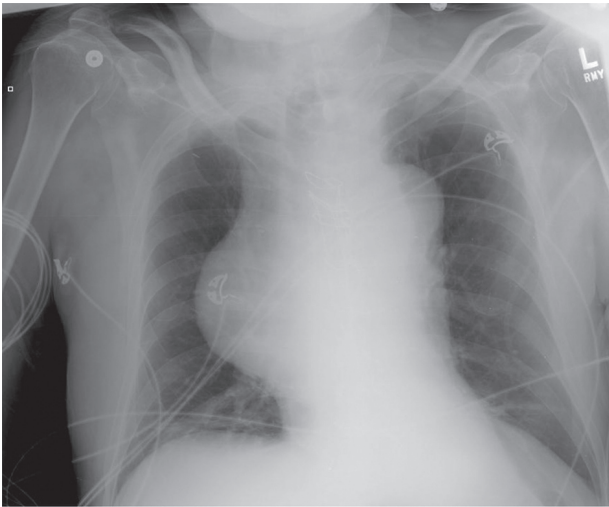


Figura 1.

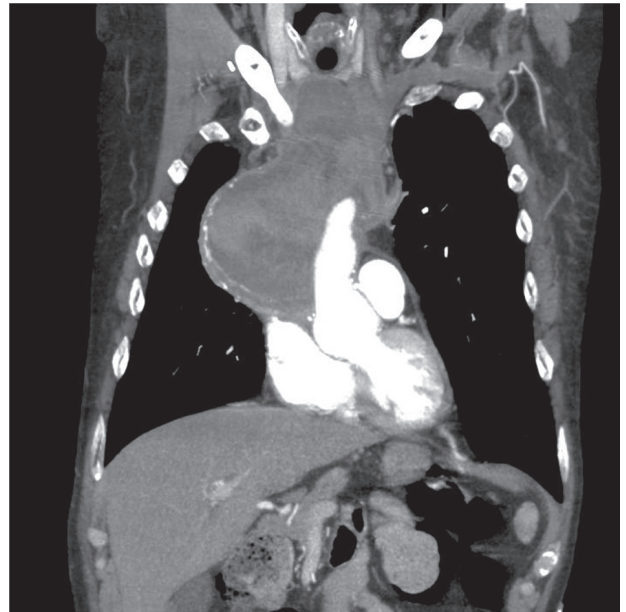

Figura 2.

¹ Vanderbilt University Medical Center

^{MTSAC} Miembro Titular de la Sociedad Argentina de Cardiología

¹ Médico cardiólogo

² Cirujano cardiovascular