

Tratamiento endovascular de los aneurismas toracoabdominales tipo IV

Endovascular Repair of Type IV Thoracoabdominal Aneurysms

LUIS M. FERREIRA, SERGIO ESCORDAMAGLIA, JOSÉ N. ALLENDE, JULIO ROSEMBERG, CARLOS INGINO^{MTSAC}, A. RICARDO LA MURA

Recibido: 25/03/2012
Aceptado: 10/05/2012

Dirección para separatas:
Dr. Luis M. Ferreira
Clínica La Sagrada Familia -
ENERI
José Hernández 1642
(1426) CABA
Tel.-Fax 11 6343-7800
e-mail: drferreira@yahoo.com

RESUMEN

Los pacientes con aneurismas toracoabdominales tipo IV se caracterizan anatómicamente por la presencia de una dilatación aórtica visceral que determina la falta de un cuello proximal aórtico adecuado para el anclaje de las endoprótesis convencionales. Para tal fin existen injertos especialmente diseñados con fenestraciones. En esta comunicación se describe la experiencia de un grupo quirúrgico en la utilización de endoprótesis fenestradas. Fueron tratados seis pacientes. Todas las endoprótesis fueron implantadas con éxito, respetando 20 vasos viscerales. Este abordaje constituye hoy una alternativa válida para el tratamiento de este grupo de pacientes candidatos a cirugía convencional de alto riesgo.

REV ARGENT CARDIOL 2012;80:377-379. <http://dx.doi.org/10.7775/rac.es.v80.i5.1017>

Palabras clave > Aneurisma de la aorta torácica - Stents

INTRODUCCIÓN

La ausencia de un segmento aórtico proximal adecuado para el anclaje representa hoy en día la principal causa anatómica de exclusión de pacientes para el tratamiento endoluminal del aneurisma de la aorta abdominal mediante endoprótesis convencionales. Múltiples estudios han demostrado que el cuello proximal dilatado, corto, angulado, con trombos o cónico puede llevar a un anclaje insuficiente en calidad y tiempo, asociado con una incidencia mayor de *endoleak* proximal, migración del dispositivo e incluso rotura del aneurisma. (1-3) Por otro lado, la cirugía convencional del aneurisma toracoabdominal tipo IV se acompaña de una tasa alta de complicaciones e incluso mortalidad. (4-6)

Los injertos endovasculares con fenestraciones (aberturas en la prótesis de Dacron para dar salida a las arterias viscerales) se han desarrollado para mejorar el anclaje proximal, mediante la incorporación del segmento visceral de la aorta al sitio habitual de apoyo, sellamiento y fricción. Los resultados publicados ya han demostrado no sólo la viabilidad técnica, sino seguridad y efectividad a mediano plazo. (7)

En esta comunicación se describe la experiencia de un grupo quirúrgico en la reparación endovascular de los aneurismas con anatomía aórtica proximal compleja.

MATERIAL Y MÉTODOS

Se intervinieron seis pacientes con endoprótesis fenestradas (Cook Medical, Bloomington, Ind) producidas a medida. Las endoprótesis fueron construidas en Australia en base a información tomada de imágenes de alta definición tomográfica (Figura 1).

Todos los pacientes fueron estudiados previamente mediante angiotomografía de alta resolución (TC) y fueron clasificados por la morfología del aneurisma como no aptos para injerto infrarrenal endovascular convencional. Los dispositivos fueron diseñados y construidos a medida de acuerdo con la reconstrucción multiplanar y la línea central de los cálculos de flujo derivado de una tomografía computarizada. Se construyeron fenestraciones pequeñas (6 mm), grandes (8 mm) y *scallops* como opciones para el diseño del dispositivo. Se evaluaron la permeabilidad, la distribución de ramas, la disposición horaria y la altura y el tamaño de cada vaso a respetar.

Los siguientes son algunos aspectos técnicos fundamentales del implante: bajo anestesia local o regional, se obtuvo acceso femoral bilateral. Se introdujo una guía rígida en la arteria femoral destinada a la navegación y apertura del segmento proximal fenestrado, y un segundo acceso se logró por la ingle contralateral mediante introductor con válvula (20 Fr a 22 Fr Check-Flo, Cook Medical), necesario para el acceso a las fenestraciones. El segmento fenestrado se introdujo y se orientó mediante la visualización de las marcas radioopacas de oro en las caras anterior y posterior y en cada fenestración. El componente proximal se desplegó en parte, y las fenestraciones se alinearon con el correspondiente *ostium* visceral. A continuación se procedió mediante vainas y catéteres guía a

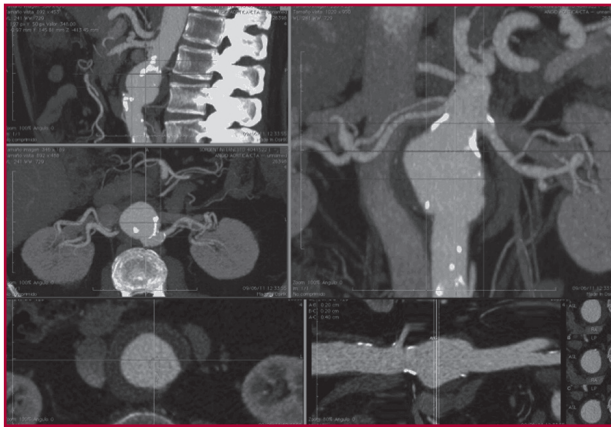


Fig. 1. Imágenes angiográficas de alta definición a partir de la cual se realiza la ingeniería para la construcción de la endoprótesis fenestrada.

insertar, a través de la vaina de acceso contralateral, guías en todas las fenestraciones y las respectivas arterias viscerales. Una vez canuladas y alineadas las fenestraciones, se procedió a retirar el alambre de restricción de diámetro, que tenía a la endoprótesis parcialmente cerrada por su cara posterior, y que entonces permitió expandir completamente el injerto. Se retiró también el capuchón superior liberándose el *stent* descubierto con ganchos.

Los *stents* con balón expandible, y en su mayoría recubiertos (Advanta V12, Atrium, Hudson, NH, USA), se desplegaron dejando un 20% dentro de la endoprótesis hacia adentro de cada arteria visceral.

Luego se liberó el componente distal bifurcado. Se realizó un angiograma final para verificar permeabilidad de los vasos y exclusión del aneurisma.

El seguimiento de los pacientes se realizó con angio-TAC al mes, luego semestral o en caso de insuficiencia renal, mediante tomografía y eco-Doppler de la aorta abdominal y sus ramas.

RESULTADOS

Los seis pacientes de este estudio son los primeros tratados con esta técnica. Todos eran hombres con una edad promedio de 73 años (65 a 85 años). El tamaño promedio del aneurisma fue de 59 mm (rango 54 a 74 mm). Todos los pacientes tenían menos de 5 mm de cuello proximal o era inexistente.

Las endoprótesis se implantaron con éxito en su totalidad. Fueron respetados 20 vasos viscerales (media, 3 por paciente) y con mayor frecuencia se incluyeron ambas arterias renales y la arteria mesentérica superior. En un caso, una arteria renal principal no se pudo canular y se debió canular una arteria renal accesoria. No se registró mortalidad. No se realizaron reintervenciones y en el primer control tomográfico se constataron permeables todos los ramos preservados. No se detectaron *endoleaks*.

Respecto del diseño del dispositivo, 20 vasos viscerales fueron respetados por las fenestraciones, incluyendo 10 arterias renales por fenestraciones pequeñas, 5 arterias mesentéricas superiores y 4 troncos celíacos

por fenestraciones grandes y 3 *scallops*. Se utilizó el *stent* recubierto Advanta V12® para asegurar y sellar las fenestraciones (14 *stents*) y un *stent* con balón expandible para fijarla y alinearla (7 *stents*).

La duración promedio del procedimiento fue de 340 minutos (rango, 270-450 minutos). Tres pacientes requirieron productos de reemplazo sanguíneo.

La estancia media en la unidad de cuidados intensivos fue de 3,8 días (rango 3-5 días) y la estancia hospitalaria total promedio fue de 5,6 días (rango 5-11 días).

Todos los pacientes fueron seguidos mediante tomografía con contraste o tomografía sin contraste y eco-Doppler. Los estudios realizados al mes determinaron la permeabilidad de todas las arterias viscerales y la ausencia de *endoleak* (Figura 2).

DISCUSIÓN

El aneurisma abdominal (aneurisma toracoabdominal tipo IV) que compromete las arterias viscerales o se encuentra cercano al origen de ellas requiere un procedimiento quirúrgico que posee un riesgo más elevado. Se describieron la reparación convencional (4-6) o procedimientos híbridos, (8, 9) pero con una tasa alta de complicaciones, aun en centros de alto volumen quirúrgico.

Para pacientes con aneurismas de la aorta abdominal, las recientes recomendaciones publicadas por la AHA ponen en igual categoría al tratamiento quirúrgico abierto y al endoluminal, haciendo depender la elección de la anatomía arterial y de la preferencia del médico y del paciente. (10) Sin embargo, para pacientes con aneurismas torácicos o toracoabdominales, el beneficio que el tratamiento endovascular tiene frente a la cirugía abierta es aún mayor en estos pacientes, en los cuales las endoprótesis fenestradas o ramificadas resultan una alternativa menos agresiva. (11-13)

Pero su utilización tiene cinco requisitos fundamentales: anatomía adecuada, experiencia del equipo tratante, tecnología en imágenes, logística y una alta inversión en costos.

Desde el punto de vista anatómico, segmentos aórticos viscerales muy tortuosos o calcificados o con posibilidad de embolia, estenosis de las ramas

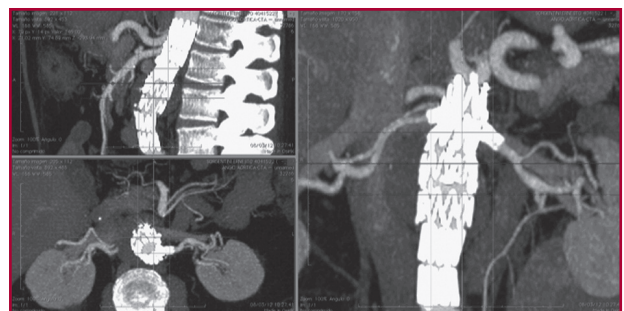


Fig. 2. Control tomográfico que demuestra exclusión del aneurisma con permeabilidad de las ramas viscerales.

viscerales, ramas renales accesorias, son todos detalles que pueden complicar la cirugía. La presencia de un injerto convencional o una endoprótesis previa pueden dificultar francamente el acceso, sólo posible a través de la realización de un conducto.

Nuestro centro cuenta con una importante experiencia en injertos endovasculares convencionales y se capacitó para toracoabdominales mediante la formación de uno de sus miembros con entrenamiento en la Cleveland Clinic bajo el programa internacional del "International Guess Scholarship" del American College of Surgeons.

Contamos con una tecnología en imágenes que hacen más seguro el procedimiento. Las imágenes de angiotomografía y el análisis de imágenes mediante *softwares* especializados (CTexpress u Osirix) nos permiten ver y entender mejor la anatomía arterial.

La logística tiene varios aspectos para discutir. El más limitante es el tiempo. La espera por la endoprótesis, resultado de su fabricación, puede llegar a tomar varias semanas. Esto derivó en el advenimiento de nuevas técnicas, como chimeneas, (14) *snorkels*, (15) periscopios, técnicas como *sandwich*, el octopus o la confección en quirófano de fenestraciones. Todas ellas se caracterizan por constituir el uso *off-level* de distintos dispositivos. Pero las complicaciones de estos procedimientos pueden ser insolubles o incluso mortales. Es por esta razón que, tratándose de procedimientos programados, continuamos con la preferencia de las endoprótesis fabricadas industrialmente.

CONCLUSIONES

Esta experiencia se constituye en la más importante en nuestro país, realizada por un solo grupo quirúrgico. En estos pacientes, cuyo tratamiento convencional es de alto riesgo técnico, el abordaje endovascular es una alternativa menos invasiva y segura, pero que necesita de un amplio despliegue técnico y tecnológico. Este abordaje requiere mayor tecnología, entrenamiento, materiales específicos y cuidados perioperatorios que superan al tradicional tratamiento endoluminal de los aneurismas de la aorta.

ABSTRACT

Endovascular Repair of Type IV Thoracoabdominal Aneurysms

Type IV thoracoabdominal aortic aneurysms are characterized by involvement of the visceral aortic segment which determines the lack of a proximal aortic neck suitable for the implantation conventional stents. Fenestrated stents have been specially developed for these cases. We describe the experience of a surgical center using fenestrated stents in six patients. All the stents were successfully implanted, respecting 20 visceral vessels. This approach is a valid alternative for patients who are at high risk for conventional surgery.

Key words > Aortic aneurysm, thoracic - Stents

BIBLIOGRAFÍA

- Bastos Gonçalves F, Verhagen HJ, Chinsakchai K, van Keulen JW, Voûte MT, Zandvoort HJ, et al. The influence of neck thrombus on clinical outcome and aneurysm morphology after endovascular aneurysm repair. *J Vasc Surg* 2012;56:36-44. <http://doi.org/jc7>
- Hobo R, Kievit J, Leurs LJ, Buth J; EUROSTAR Collaborators. Influence of severe infrarenal aortic neck angulation on complications at the proximal neck following endovascular AAA repair: a EUROSTAR study. *J Endovasc Ther* 2007;14:1-11. <http://doi.org/d87wms>
- Thomas B, Sanchez L. Proximal migration and endoleak: impact of endograft design and deployment techniques. *Semin Vasc Surg* 2009;22:201-6. <http://doi.org/c3hghm>
- Chong T, Nguyen L, Owens CD, Conte MS, Belkin M. Suprarenal aortic cross-clamp position: a reappraisal of its effects on outcomes for open abdominal aortic aneurysm repair. *J Vasc Surg* 2009;49:873-80. <http://doi.org/bvnm6q>
- Knott AW, Kalra M, Duncan AA, Reed NR, Bower TC, Hoskin TL, et al. Open repair of juxtarenal aortic aneurysms (JAA) remains a safe option in the era of fenestrated endografts. *J Vasc Surg* 2008;47:695-701. <http://doi.org/b3g6cj>
- Wong DR, Parenti JL, Green SY, Chowdhary V, Liao JM, Zarda S, et al. Open repair of thoracoabdominal aortic aneurysm in the modern surgical era: contemporary outcomes in 509 patients. *J Am Coll Surg* 2011;212:569-79. <http://doi.org/d934mz>
- Greenberg RK, Sternbergh WC 3rd, Makaroun M, Ohki T, Chuter T, Bharadwaj P, et al; Fenestrated Investigators. Intermediate results of a United States multicenter trial of fenestrated endograft repair for juxtarenal abdominal aortic aneurysms. *J Vasc Surg* 2009;50:730-737.e1.
- Chaudhry T, Hobbs SD, Pinkney T, Orme R, Fox AD. Spleno-renal bypass facilitating endovascular stenting of a juxta-renal aortic aneurysm in a high risk patient. *Eur J Vasc Endovasc Surg* 2008;35:452-4. <http://doi.org/fm98df>
- Patel HJ, Upchurch GR Jr, Eliason JL, Criado E, Rectenwald J, Williams DM, et al. Hybrid debranching with endovascular repair for thoracoabdominal aneurysms: a comparison with open repair. *Ann Thorac Surg* 2010;89:1475-81. <http://doi.org/cjrbd4>
- Rooke TW, Hirsch AT, Misra S, Sidawy AN, Beckman JA, Findeiss LK, et al; Society for Cardiovascular Angiography and Interventions; Society of Interventional Radiology; Society for Vascular Medicine; Society for Vascular Surgery. 2011 ACCF/AHA Focused Update of the Guideline for the Management of Patients with Peripheral Artery Disease (updating the 2005 guideline): a report of the American College of Cardiology Foundation/American Heart Association Task Force on Practice Guidelines. *J Am Coll Cardiol* 2011;58:2020-45. <http://doi.org/b2sqjh>
- Linsen MA, Jongkind V, Nio D, Hoksbergen AW, Wisselink W. Pararenal aortic aneurysm repair using fenestrated endografts. *J Vasc Surg* 2012;56:238-46. <http://doi.org/fznhvq>
- Malina M, Resch T, Sonesson B. EVAR and complex anatomy: an update on fenestrated and branched stent grafts. *Scand J Surg* 2008;97:195-204.
- Bakoyiannis CN, Economopoulos KP, Georgopoulos S, Klonaris C, Shialarou M, Kafeza M, et al. Fenestrated and branched endografts for the treatment of thoracoabdominal aortic aneurysms: a systematic review. *J Endovasc Ther* 2010;17:201-9. <http://doi.org/dz2mpg>
- Lee JT, Greenberg JJ, Dalman RL. Early experience with the snorkel technique for juxtarenal aneurysms. *J Vasc Surg* 2012;55:935-6 <http://doi.org/fzk3mw>
- Moulakakis KG, Mylonas SN, Avgerinos E, Papapetrou A, Kakisis JD, Brountzos EN, et al. The chimney graft technique for preserving visceral vessels during endovascular treatment of aortic pathologies. *J Vasc Surg* 2012;55:1497-503. <http://doi.org/fxvrnd>