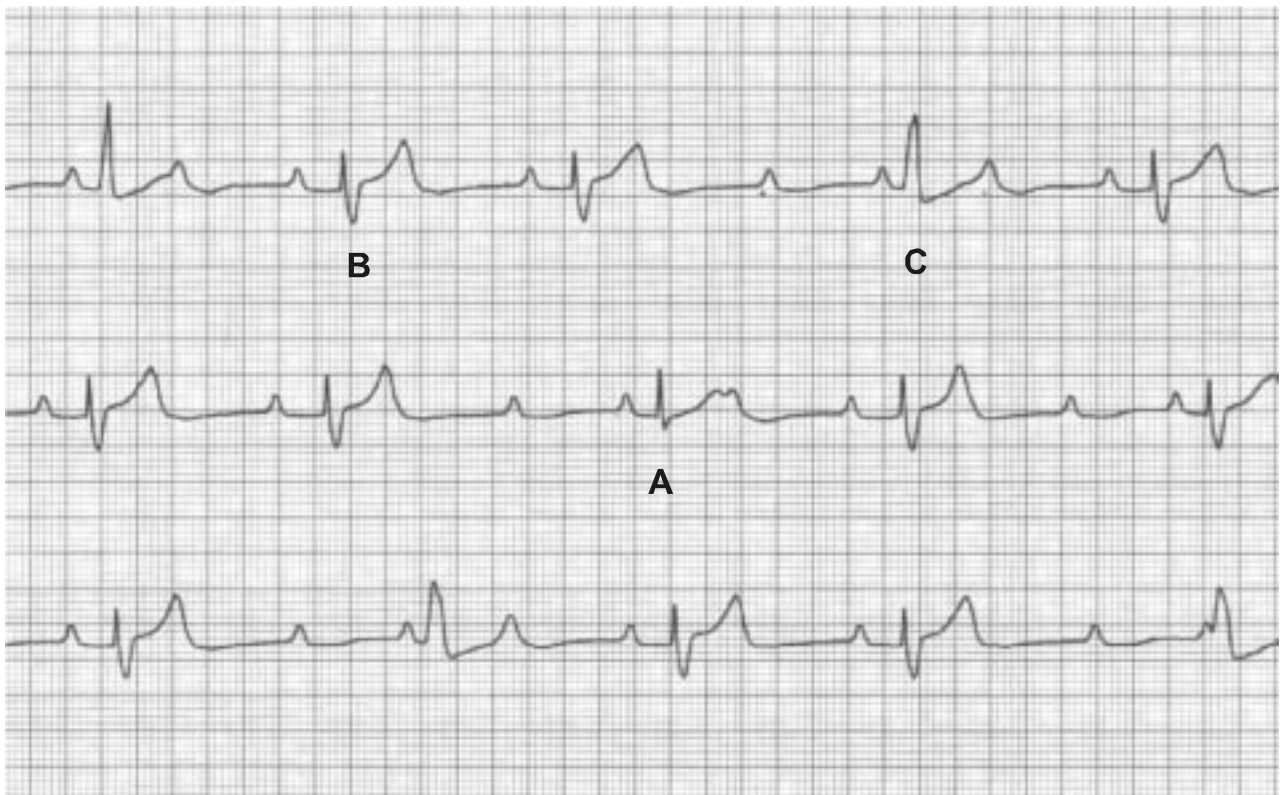


¿Cuál es el latido conducido? ¿El A, el B o el C?

ALBERTO GINIGER¹

Registros no simultáneos ni consecutivos en D1. Se observa ritmo sinusal, frecuencia aproximada de 90x', bloqueo AV de segundo grado. La secuencia de conducción AV es de 0,28" en el latido con mejor conducción auriculoventricular y lo hace con bloqueo completo de rama derecha. Se ven además escapes ventriculares derechos (morfología de bloqueo completo de rama izquierda).



El latido angosto que impresiona conducido (A) por ser el de menor duración y PR normal es en realidad una fusión entre los conducidos (B) y los escapes (C).

¹ Jefe de Electrofisiología y Arritmias. Instituto Cardiovascular de Buenos Aires
giniger@fibertel.com.ar