

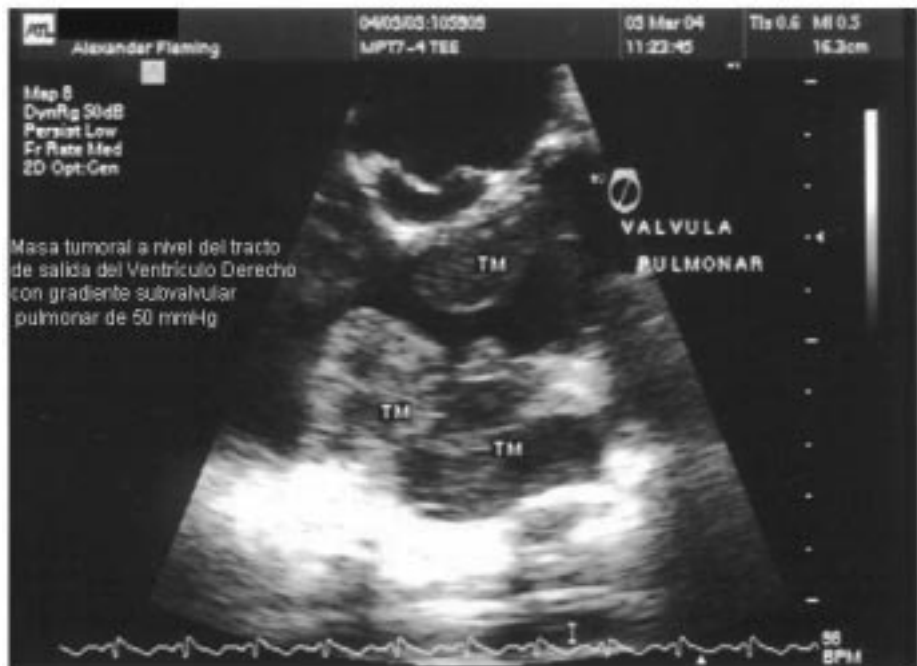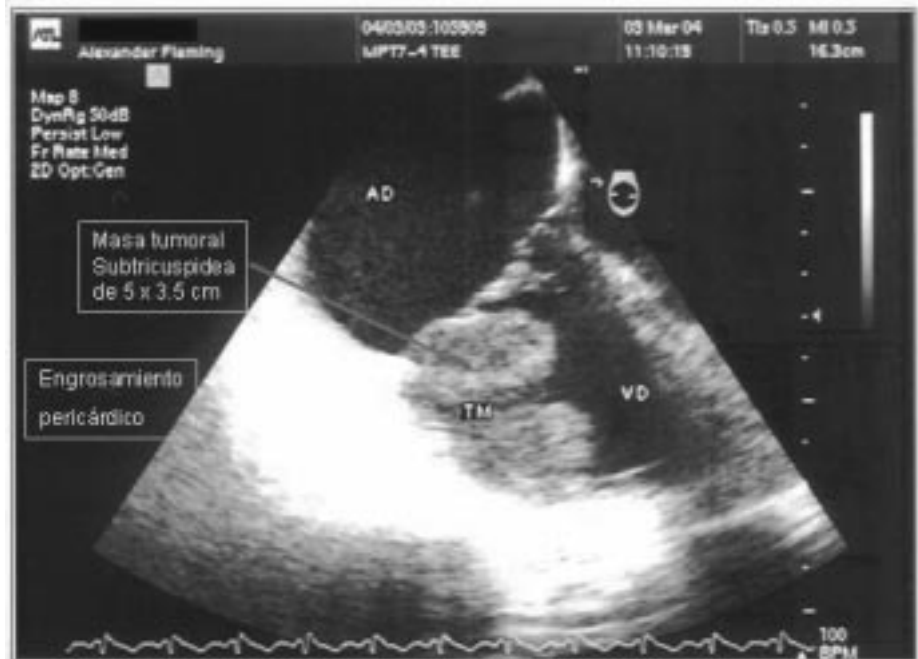
Linfoma primario cardíaco

DANIEL SANTOS¹, NORMA TARTAS, JULIO SANCHEZ AVALOS, CARLOS TAJER

CASO CLÍNICO

Paciente de 57 años con un linfoma B difuso de células grandes primario cardíaco con compromiso preferencial sobre el ventrículo derecho. La manifestación clínica fue ICC derecha en noviembre de 2003 y fue operado en la ciudad de Corrientes con toma de biopsia a cielo abierto y confirmación anatomopatológica del diagnóstico.

Por refractariedad al tratamiento médico con quimioterapia (esquema CHOP), se inicia tratamiento con radioterapia y corticoides en dosis altas. Las imágenes se obtuvieron por ecotransesofágico para medición de cada masa tumoral y servir de control basal previo al tratamiento con radioterapia cardíaca. Actualmente, a mitad del tratamiento, presenta mejoría clínica significativa.



¹Departamento de Cardiología, Instituto Alexander Fleming.