

## Válvula aórtica cuatricúspide: evaluación ecocardiográfica y correlación anatómica

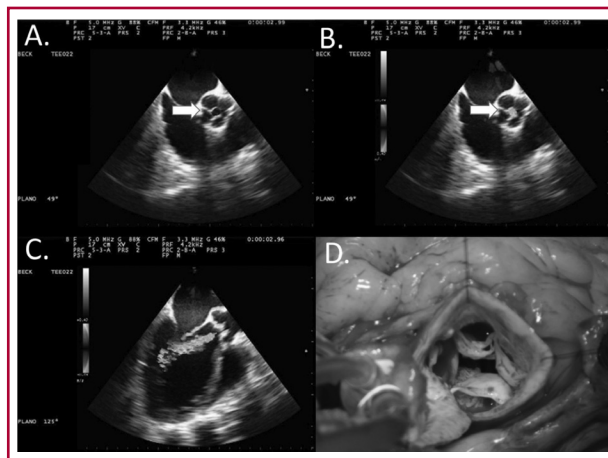
### Quadricuspid Aortic Valve: Echocardiographic Assessment and Anatomic Correlation

PABLO ELISSAMBURU<sup>1</sup>, MARIANO CAMPORROTONDO<sup>2</sup>, DIEGO CONDE<sup>1</sup>

La existencia de una válvula aórtica cuatricúspide resulta excepcional, con una prevalencia del 0,008% en series de autopsias y del 0,01-0,04% en series ecocardiográficas. (1, 2) En base a la clasificación anatómica se describen siete tipos o variantes según el tamaño de cada valva aórtica: tipo A, con cuatro valvas de similar tamaño; tipo B, con tres valvas similares y una más pequeña; tipo C, con dos valvas grandes y dos pequeñas; tipo D, con una valva grande, dos intermedias y una de menor dimensión; tipo E, con tres valvas iguales y una de mayor dimensión; tipo F, con dos iguales y dos desiguales más pequeñas; y tipo G, con sus cuatro valvas desiguales. (3) El hallazgo más frecuente es la insuficiencia aórtica, con una incidencia de alrededor del 75% de los casos, y la ocurrencia de estenosis es extremadamente rara (0,7%). (4)

Estas imágenes corresponden a un hombre de 63 años, dislipidémico, hipertenso y tabaquista, que ingresa por síndrome coronario agudo sin elevación del segmento ST. En la cinecoronariografía se evidenciaba enfermedad grave de tres vasos coronarios. En el ecocardiograma Doppler color transtorácico preoperatorio se observa un ventrículo izquierdo dilatado con deterioro grave de la función sistólica (FEy 30% - Simpson biplanar) por acinesia septal anterior medial, anterior medio y apical, lateral medio y apical, y apical estricto, con hipocinesia del resto de los segmentos. Raíz aórtica no dilatada y la válvula aórtica parece cuatricúspide con leve fibrosis sobre sus valvas. En el Doppler color se observa un *jet* de regurgitación de origen central, de moderada intensidad, con un tiempo de hemipresión de 466 mseg y vena contracta de 0,4 cm. Se realizó un ecocardiograma transesofágico prequirúrgico con un equipo GE Vivid 7 con sonda multiplanar para una mejor evaluación de la válvula aórtica y sus valvas y así confirmar el mecanismo de la insuficiencia.

Desde la vista de 4 cámaras a 0° medioesofágico con la punta de la sonda en anteflexión, y con una rotación de entre 45° y 55° aproximadamente, se obtiene una vista del eje corto medioesofágico donde se observa la válvula aórtica en el centro de la imagen, con sus cuatro valvas de similar tamaño que correspondería a la variante cuatricúspide tipo A (Imagen A, *flecha*), y con el Doppler color se aprecia un *jet* de insuficiencia aórtica central que se origina en el punto de coaptación valvar (Imagen B, *flecha*). En esta vista se puede observar bien la estructura valvular, analizar sus valvas, inserción, tipo de lesión y punto de coaptación. Continuando con la evaluación de la insuficiencia, se busca la vista de eje largo aumentando el ángulo hasta unos 120° a 135°



aproximadamente, incluyendo en el plano el tracto de salida del ventrículo izquierdo (TSVI), la válvula aórtica y la porción proximal de la aorta ascendente (Imagen C). En esta vista se cuantificó el ancho del *jet* y su relación con el diámetro del TSVI (ancho *jet* / diámetro TSVI), así como la vena contracta del *jet* regurgitante. También en este plano se debe determinar el punto de coaptación valvar, el prolapso de alguna de las valvas, como también la restricción de alguna de ellas, y tomar las medidas de la raíz aórtica como probables mecanismos de la insuficiencia. En nuestro caso, el mecanismo de insuficiencia aórtica hallado fue un déficit en el punto de coaptación asociado con una leve fibrosis de las valvas. Los diámetros de la raíz aórtica eran normales.

El hallazgo intraoperatorio confirmó la presencia de una válvula aórtica con cuatro valvas de similar tamaño (Imagen D).

#### Declaración de conflicto de intereses

Los autores declaran que no poseen conflicto de intereses.

#### BIBLIOGRAFÍA

1. Timperley J, Milner R, Marshall AJ, Gilber TJ. Quadricuspid aortic valve. *Clin Cardiol* 2002;25:548-52. <http://doi.org/d8jvgr>
2. Oberti P, Falconi M, Arias A. Dos, tres y... ¡cuatro! Válvula aórtica cuatricúspide. *Rev Argent Cardiol* 2006;74:473.
3. Hurwitz LE, Roberts WC. Quadricuspid semilunar valve. *Am J Cardiol* 1973;31:623-6. <http://doi.org/bxkxhd>
4. Tutarel O. The quadricuspid aortic valve: a comprehensive review. *J Heart Valve Dis* 2004;13:534-7.

REV ARGENT CARDIOL 2015;83:147. <http://dx.doi.org/10.7775/rac.es.v83.i2.5272>

**Dirección para separatas:** Dr. Pablo Elissamburu - Av. Del Libertador 6302 - Piso 10 - (1428) CABA, Argentina - e-mail: [elissamburupablo@gmail.com](mailto:elissamburupablo@gmail.com)

Sanatorio Anchorena - Instituto Cardiovascular de Buenos Aires (ICBA)

<sup>1</sup> Servicio de Cardiología

<sup>2</sup> Servicio de Cirugía Cardíaca