

## Vernakalant en fibrilación auricular: 2 años de experiencia

El tratamiento de la fibrilación auricular (FA) aguda incluye una serie de fármacos antiarrítmicos entre los que se encuentra el vernakalant, una nueva droga de administración intravenosa con un mecanismo de acción distinto de los hasta ahora conocidos, que ha demostrado su efectividad en estudios aleatorizados. (1-3)

Se introdujo en el mercado argentino en 2012, y desde ese momento en nuestro centro se dispone de ella para la utilización en pacientes con FA aguda.

El propósito de nuestro trabajo es mostrar los resultados de los primeros 2 años de experiencia con el vernakalant en nuestra institución.

Se trata de un estudio retrospectivo, observacional, unicéntrico, que se llevó a cabo en el Servicio de Emergencias del Instituto Cardiovascular de Buenos Aires (ICBA). Desde el 1 de marzo de 2012 hasta el 30 de enero de 2014 se registraron en nuestro centro 121 pacientes con FA aguda sin descompensación hemodinámica, en los que se decidió por un tratamiento farmacológico con vernakalant para su reversión. Se administró una dosis inicial de 3,0 mg/kg en 10 minutos, seguidos por un período de 15 minutos de observación y, ante la falta de reversión, una segunda dosis de 2 mg/kg en 10 minutos.

**Criterios de inclusión:** Pacientes mayores de 18 años, con un peso de entre 45 y 136 kg, con un inicio de síntomas claros en las últimas 48 horas y presión arterial sistólica mayor de 90 mm Hg y menor de 160 mm Hg y diastólica menor de 95 mm Hg. Se excluyeron mujeres embarazadas, pacientes con aleteo auricular, enfermedad del nodo sinusal, QRS mayor de 140 ms sin marcapasos, QT mayor de 440 ms, insuficiencia cardíaca o síndrome coronario agudo reciente. Se excluyeron además pacientes con enfermedad valvular grave, miocardiopatía restrictiva u obstructiva y cualquier paciente con fracción de eyección < 35%.

**Criterio de reversión:** Se consideró tiempo de reversión al momento de pasaje a ritmo sinusal que se sostuvo hasta el alta del paciente. Se consideró falla de reversión farmacológica con vernakalant a la persistencia en FA después de 2 horas de la segunda dosis de acuerdo con lo recomendado en los protocolos internacionales.

**Eventos adversos:** Se consideraron eventos adversos serios la muerte, la hipotensión sostenida (presión arterial sistólica  $\leq$  90 mm Hg), la bradicardia con menos de 40 latidos por minuto, la prolongación del QT a más de 440 ms, la arritmia ventricular ( $\geq$  tripletas) o cualquier otro evento que requiriese o prolongase la hospitalización del paciente. Se consideraron eventos no serios la alteración del gusto, la tos, las náuseas y los mareos o cualquier otro evento que no cumpliera los criterios de serio.

Las variables discretas se expresan en porcentajes y las continuas, según su distribución, como media o mediana, con su correspondiente desviación estándar o intervalo intercuartil.

Todos los datos fueron analizados con el *software* SPSS 21.

Se registraron los datos de 121 pacientes consecutivos tratados con vernakalant, con una edad media de  $58,1 \pm 13,9$  años, el 67,7% de sexo masculino (Tabla 1). El 46,2% de los pacientes eran hipertensos y solo el 1,65% eran diabéticos.

Con respecto al episodio de FA que motivó la consulta, resultó el primer evento en el 28,9% de los pacientes, con una frecuencia cardíaca promedio de  $118,9 \pm 27$  latidos por minuto y una mediana de tiempo de evolución de 4 horas (2-10) (Tabla 2).

Se presentaron con cardiopatía estructural el 13,2% de los pacientes, con una fracción de eyección promedio del  $60,2\% \pm 6,4\%$  y un área auricular de  $20,6 \pm 4,4$  cm<sup>2</sup>.

El 84,3% de los pacientes revirtieron a ritmo sinusal, con un 45,4% que requirió la segunda dosis de vernakalant. Del grupo de pacientes que no revirtieron con vernakalant, la cardioversión eléctrica fue exitosa en el 90%, quedando solo 2 pacientes fibrilados.

**Tabla 1.** Características generales de la población

Variable	Valor
Edad, años	58,1 $\pm$ 13,9
Sexo masculino, %	67,7
Peso, kg	79,5 $\pm$ 14,9
Altura, cm	173,5 $\pm$ 12,5
Superficie corporal, m <sup>2</sup>	1,93 $\pm$ 0,23
HTA, %	46,2
DM, %	1,65
EPOC, %	1,65

HTA: Hipertensión arterial. DM: Diabetes mellitus. EPOC: Enfermedad pulmonar obstructiva crónica.

**Tabla 2.** Características de la fibrilación auricular y su tratamiento previo

Variable	Valor
Frecuencia cardíaca, lpm	118,9 $\pm$ 27
Tiempo de evolución, horas	4 (2-10)
Primer episodio de FA, %	28,9
Tratamiento previo	
Betabloqueantes, %	34,7
Bloqueantes cálcicos, %	1,65
Propafenona/flecainida, %	17,4
Amiodarona, %	11,6
Anticoagulación, %	31,4
CHADS <sub>2</sub> , %	
0	14,8
1	52,9
2	16,5
3	16,5

lpm: Latidos por minuto. FA: Fibrilación auricular.

El tiempo a la reversión fue de 9 minutos (6-18). El tiempo total de estancia hospitalaria fue de 165 minutos (110-210).

El 24% de los pacientes presentaron eventos adversos. Solo se produjeron eventos de los denominados serios en 4 pacientes, representados por bradicardia a 40 latidos por minuto que duró menos de 5 minutos, sin necesidad de tomar ninguna medida farmacológica y sin descompensación hemodinámica en 2 pacientes, hipotensión que requirió expansión con solución fisiológica en 1 paciente y taquicardia ventricular no sostenida en 1 paciente. El resto de los eventos adversos (25 pacientes) estuvo dentro del grupo de los denominados no serios representados por alteraciones del gusto y, en menor medida, parestesias, tos y náuseas, todos transitorios y bien tolerados por los pacientes.

El vernakalant es un agente antiarrítmico selectivo auricular, que prolonga el período refractario, con efectos mínimos sobre la repolarización ventricular. Los estudios ACT y ACT 3 demostraron la seguridad del vernakalant con una tasa proarrítmica y de hipotensión baja. (1, 2) El estudio AVRO mostró la seguridad en pacientes con cardiopatía estructural moderada, excluyendo a pacientes con miocardiopatía obstructiva, enfermedad valvular grave o infarto reciente, entre otros. (3) A partir de estos resultados, la guía europea de 2012 recomienda la utilización del vernakalant para la reversión de la FA aguda, excluyendo de la indicación a los pacientes con fracción de eyección < 35% por falta de experiencia, valvulopatía grave, insuficiencia cardíaca en evolución o evento coronario reciente. (5)

En nuestra experiencia, la mayoría de los pacientes presentaron ausencia de cardiopatía estructural, con aurículas de tamaño conservado o levemente aumentado, lo que probablemente explique la tasa alta de éxito de reversión con la medicación, mayor que la mostrada en otros trabajos.

El tiempo a la reversión fue similar a lo publicado en el estudio AVRO, (3) lo que impacta directamente en el tiempo de permanencia de los pacientes en el Servicio de Emergencias. Esta mayor velocidad para lograr la reversión se asocia directamente con una reducción en el tiempo de estancia hospitalaria en comparación con estudios previos con drogas como la propafenona o la flecainida, lo que implica beneficios asistenciales, económicos y de bienestar para el paciente que se expone menos al estrés que significa una internación. (6) En relación con la seguridad, el vernakalant presentó principalmente eventos adversos denominados no serios como disgeusia, tos y náuseas, tal como ocurrió en los estudios de grandes proporciones. (1-3, 5) Estos efectos no tuvieron impacto en la salud de los pacientes y fueron muy bien tolerados. A su vez, es de destacar que el vernakalant no produjo ningún tipo de reacción a nivel de la zona de administración, lo que presenta una ventaja comparativa respecto de drogas como la amiodarona, con una tasa significativa de flebitis química.

Estos resultados nos han generado la confianza necesaria para que el vernakalant se haya convertido

en la droga de primera elección en nuestro centro al momento de elegir el fármaco antiarrítmico para el tratamiento de los pacientes con FA aguda.

En nuestra experiencia, el vernakalant resultó una droga efectiva y segura para el tratamiento de la FA, que permitió una rápida resolución y externación de estos pacientes.

**Juan P. Costabel, Florencia Lambardi,  
Martín Aragón, Roberto Campos,  
Alberto Giniger<sup>MTSAC</sup>, Diego Conde<sup>MTSAC</sup>**  
Instituto Cardiovascular de Buenos Aires (ICBA) -  
Sección Emergencias Cardiovasculares  
Blanco Encalada 1543 - (1428) CABA  
e-mail: jpcostabel@icba.com.ar

## BIBLIOGRAFÍA

1. Roy D, Rowe BH, Stiell IG, Coutu B, Ip JH, Phaneuf D, et al. A randomized, controlled trial of RSD1235, a novel anti-arrhythmic agent, in the treatment of recent onset atrial fibrillation. *J Am Coll Cardiol* 2004;21:2355-61. <http://doi.org/b39mdx>
2. Roy D, Pratt CM, Torp-Pedersen C, Wyse DG, Toft E, Juul-Moller S, et al. Vernakalant hydrochloride for rapid conversion of atrial fibrillation: a phase 3, randomized, placebo-controlled trial. *Circulation* 2008;117:1518-25. <http://doi.org/bp978f>
3. Camm AJ, Capucci A, Hohnloser SH, Torp-Pedersen C, Van Gelder IC, Mangal B, Beach G; AVRO Investigators. A randomized active-controlled study comparing the efficacy and safety of vernakalant to amiodarone in recent-onset atrial fibrillation. *J Am Coll Cardiol* 2011;57:313-21. <http://doi.org/bsf438>
4. Savelieva I, Graydon R, Camm AJ. Pharmacological cardioversion of atrial fibrillation with vernakalant: evidence in support of the ESC Guidelines. *Europace* 2014;16:162-73. <http://doi.org/2r3>
5. Camm AJ, Lip GY, De Caterina R, Savelieva I, Atar D, Hohnloser SH, et al. 2012 focused update of the ESC Guidelines for the management of atrial fibrillation: an update of the 2010 ESC Guidelines for the management of atrial fibrillation. Developed with the special contribution of the European Heart Rhythm Association. *Eur Heart J* 2012;33:2719-47. <http://doi.org/n97>
6. Conde D, Costabel JP, Aragón M, Lambardi F, Klein A, Corrales Barbosa A, et al. Propafenone versus vernakalant for conversion of recent-onset atrial fibrillation. *Cardiovasc Ther* 2013;31:377-80. <http://doi.org/2r4>

REV ARGENT CARDIOL 2015;83:245-246. <http://dx.doi.org/10.7775/rac.es.v83.i3.5020>

## Tromboangeítis obliterante en mujer joven con miocardiopatía dilatada

La tromboangeítis obliterante (TAO) es una enfermedad inflamatoria, oclusiva, no aterosclerótica y segmentaria de arterias de pequeño a mediano calibre y de vénulas superficiales. (1, 2) Leo Buerger describió esta entidad en 1908 en hombres jóvenes tabaquistas importantes con amputaciones en miembros inferiores (MMII) secundarias a lesiones isquémicas. Los casos descriptos en mujeres son esporádicos. La TAO se considera un tipo de vasculitis (2) con compromiso visceral infrecuente. (3) Existen pocos casos con afectación cardíaca publicados en la literatura médica. La mayoría de ellos corresponden a pacientes jóvenes con infarto agudo de miocardio y presunción de enferme-

dad coronaria. (4) La miocardiopatía dilatada no se ha descrito en el contexto de esta enfermedad.

Se presenta un caso de debut de TAO en una mujer joven, fumadora ocasional, con miocardiopatía dilatada sintomática.

Mujer de 19 años que consulta por disnea y claudicación intermitente de MMII de 2 meses de evolución. Tabaquista ocasional. Sin antecedentes de diabetes, hipertensión, dislipidemia ni enfermedad cardíaca. *Examen físico*: normotensa, lesiones isquémico-necróticas bien delimitadas en hallux, segundo y tercer dedo del pie izquierdo (Figura 1). Pulsos: radial derecho, tibial posterior y pedio izquierdo ausentes; radial izquierdo y cubital derecho de mínima intensidad. R1 y R2 normofonéticos en 4 focos, silencios libres, sin R3. Sin edemas periféricos. *Laboratorio*: hemograma, glucemia y función renal normales, VSG 47 mm, Quick y KPTT normales, colesterol 162 mg/dl, LDL 108 mg/dl, HDL 32 mg/dl, TAG 87 mg/dl. C3, C4, normales ANCAc, ANCAp, FAN, anti-ADN, Ac anticentrómero, Ac anti-ScL70, Ac antimembrana basal, Ac antibeta<sub>2</sub>-glicoproteína, Ac anticardiolipina negativos. TSH normal. Chagas, CMV, adenovirus, enterovirus y HIV negativos.

*ECG*: sinusal, BCRI. *Ecocardiograma Doppler / ETE*: hipocinesia global, movimiento asincrónico del septum, deterioro grave de la función sistólica. Fracción de eyección 35%.

*Eco-Doppler arterial de MMII*: flujo disminuido en arteria tibial derecha (posterior y anterior); arteria tibial posterior distal sin flujo. *Arteriografía de MMII*: aortograma y renales normales, oclusión en tibial posterior derecha (tercio proximal), tibial anterior izquierda (tercio medio) y peronea homolateral. Colaterales en patrón de "sacacorchos". *Cinecoronariografía*: aorta torácica y vasos del cuello normales. Tronco coronario, coronaria derecha y circunfleja sin lesiones. Descen-

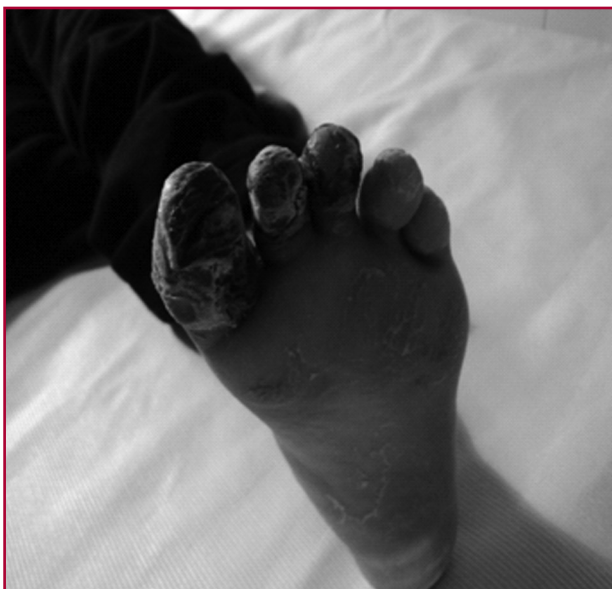


Fig. 1. Lesión isquémico-necrótica en el pie izquierdo.

dente anterior ocluida entre tercio medio y distal, se rellena por circulación colateral.

Durante la internación presenta paro cardiorrespiratorio en contexto de TV/FV. Responde a RCP avanzada, con requerimiento de ARM e inotrópicos por 5 días. Por recurrencia de TV se indica CDI. *Biopsia de la arteria radial derecha*: arteria de mediano calibre con lámina elástica interna preservada (Figura 2), oclusión luminal por fibrosis laxa y vasos de neoformación con compromiso intimal focal, restos de fibrina y leucocitos polimorfonucleares aislados en la capa muscular. *Diagnóstico*: tromboangeítis obliterante en vías de organización.

Evoluciona favorablemente y se otorga el alta aconsejando el cese del consumo de tabaco, pauta con la cual la paciente cumple. Lesiones isquémico-necróticas de MMII en franca resolución con tratamiento médico.

El caso presentado es similar al de los pacientes que hace más de un siglo describieran Winiwarter y Buerger: lesiones isquémicas en las extremidades en paciente joven y fumador. (1) Lo destacable en esta paciente es el sexo femenino, la edad, la poca cuantía del consumo de tabaco y la coexistencia de miocardiopatía dilatada grave.

La TAO debe sospecharse en pacientes jóvenes, tabaquistas y con lesiones isquémicas en las extremidades en ausencia de otras patologías vasculares (ateroscleróticas, diabetes, trombofilias, enfermedades reumáticas, etc.). Los síntomas son secundarios a la estenosis y la oclusión: claudicación de la extremidad, dolor en reposo, necrosis y ulceración. Hasta el 40% de los pacientes experimentan Raynaud asimétrico y tromboflebitis superficial migratoria. (1, 2, 5) Existen escasas publicaciones sobre afección mesentérica, cerebral, renal o coronaria. (3, 4)

Si bien el hábito de fumar es esencial para la iniciación, el mantenimiento y la progresión de las lesiones isquémicas, la fisiopatología de la TAO permanece incierta. Se considera que existe predisposición gené-

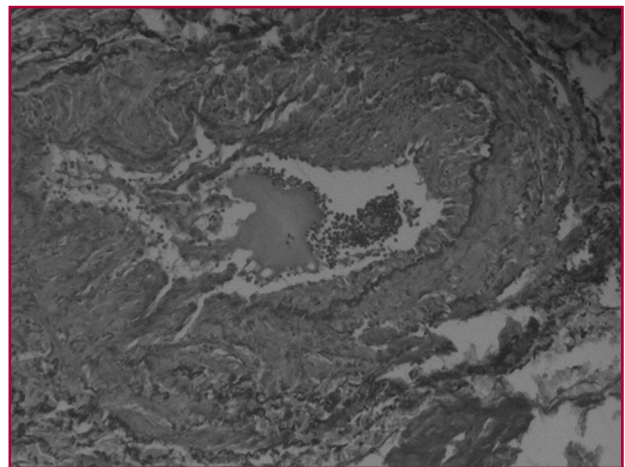


Fig. 2. Lámina elástica interna preservada en vaso de pequeño calibre.



ca diastólica en un 50% de los casos diagnosticados. Es uno de los factores pronósticos más importantes. Una vez instaurada la insuficiencia cardíaca, la mediana de supervivencia es de 4-6 meses. (1) Los pacientes fallecen por insuficiencia cardíaca terminal, ya que suele tener escasa respuesta al tratamiento médico, o por aparición de arritmias ventriculares o bloqueos auriculoventriculares, secundarios al depósito de amiloide en el sistema de conducción.

La piedra angular del tratamiento de la amiloidosis sistémica AL es la quimioterapia con trasplante de médula ósea o sin este. Existen varios esquemas oncohematológicos; sin embargo, hay una elevada mortalidad relacionada con ellos y la respuesta clínica se observa aproximadamente al año. (1, 2)

Por dicho motivo, el trasplante de órganos sólidos (corazón, riñón) surge como tratamiento complementario/alternativo. Continúa siendo una opción discutida debido a múltiples razones: escasa cantidad de donantes, recurrencia de amiloidosis en el órgano trasplantado y progresión de la enfermedad en el resto de los tejidos comprometidos. (2, 3) Sin embargo, existen resultados alentadores respecto del trasplante cardíaco precedido o seguido de esquemas inmunosupresores, o de trasplantes en tándem (corazón-riñón, riñón-corazón).

Presentamos el caso de un paciente de sexo masculino de 67 años, sin antecedentes cardiovasculares o comorbilidades de importancia, que es derivado a nuestra institución para evaluación de una insuficiencia renal progresiva secundaria a amiloidosis renal, a pesar de haber recibido tratamiento con rituximab.

Es evaluado por Servicio de Cardiología por presentar francos signos de insuficiencia cardíaca congestiva. Al examen físico, el paciente se encontraba en buen estado general y en anasarca: edemas de miembros inferiores hasta la raíz de los muslos, edema en zona sacra, ascitis, derrame pleural y edema periorbitario.

El examen de laboratorio mostraba anemia leve y disfunción renal, con hemoglobina de 11,4 g/dl, creatinina de 7,37 g/dl con una depuración renal (por medición con método de MDRD) de 6 ml/min/1,73 m<sup>2</sup>. El valor de pro-BNP fue mayor de 35.000 pg/ml y el de troponina ultrasensible fue de 222 pg/ml. No presentaba alteraciones en el hepatograma, excepto por un valor de FAL de 141 UI/L (punto de corte de 100). Orina completa: densidad 1.015, pH 5, proteínas + + +, con presencia de cilindros hialinos y granulados. El valor de proteínas en orina de 24 horas fue de 8,34 g/24 h, o su equivalente 4,39 g/L. Se obtuvo una banda monoclonal en betaglobulina por proteinograma.

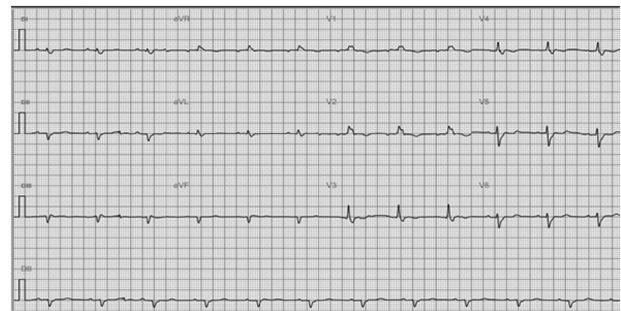
El derrame pleural bilateral se objetivó en la radiografía de tórax y el electrocardiograma mostraba ritmo sinusal, con un eje de QRS desviado hacia la derecha (+120°) e imagen de bloqueo completo de rama derecha con microvoltaje (Figura 1).

Se realizó un ecocardiograma Doppler color transtorácico que presentaba características compatibles con amiloidosis: marcado engrosamiento parietal

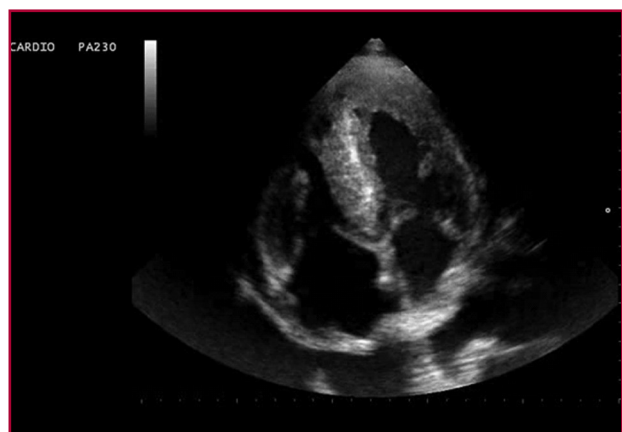con moderado deterioro global de la función sistólica, patrón de llenado restrictivo, dilatación biauricular, hiperrefringencia en el miocardio junto con las velocidades tisulares disminuidas (Figura 2; véase Vídeo en la página web).

Se completó la evaluación cardiológica con un cateterismo derecho, realizado tras 3 litros de balance negativo con diuréticos intravenosos, que presentaba características de sobrecarga hídrica: aurícula derecha: 20 mm Hg; arteria pulmonar: PS 52, PD 20, PAM 35 mm Hg; presión capilar pulmonar: 22 mm Hg; volumen minuto: 4,3 L/min, índice cardíaco 2,5 L/min/m<sup>2</sup>; unidades Wood: 3,6.

Por escasa respuesta a furosemina intravenosa, se procede a hemodializar y ultrafiltrar, con pérdida de 10 kg de peso. En este contexto, se discutió el caso en ateneo multidisciplinario entre los Servicios de Cardiología, Hematología, Nefrología y los equipos de trasplante cardíaco y renal. Se decidió posponer el tratamiento oncohematológico y dar curso a la evaluación para el trasplante combinado cardiorrenal, pero el paciente rápidamente progresó al *shock* cardiogénico refractario al tratamiento médico y finalmente falleció.



**Fig. 1.** Electrocardiograma de 12 derivaciones que evidencia ritmo sinusal con eje en +120, bloqueo completo de rama derecha y microvoltaje.



**Fig. 2.** Ventana apical en ecocardiograma transtorácico que muestra marcado engrosamiento parietal con leve deterioro global de la función sistólica, patrón de llenado restrictivo, dilatación biauricular e hiperrefringencia en el miocardio.

Los pacientes que padecen amiloidosis AL se enfrentan a una patología que tiene mal pronóstico cuando existe compromiso cardíaco o cardiorrenal y para la que aún no se cuenta con un tratamiento completamente definido en los estadios avanzados.

A pesar del mal pronóstico que representa el compromiso miocárdico, son pocos los trasplantes cardíacos realizados con esta indicación. (3-5) Como se mencionó previamente, existen limitaciones, como son la escasa cantidad de donantes, la recurrencia de amiloidosis en el órgano trasplantado y la progresión de la enfermedad en el resto de los tejidos.

La recurrencia de amiloide en el corazón se observó en promedio a los 11 meses. (2) Esta progresión suele verse en los pacientes que se someten a trasplante cardíaco sin tratamiento adicional. (6) Por ello, luego del trasplante cardíaco, se ha propuesto realizar trasplante autólogo de células madre (1, 3, 4) o tratamiento quimioterápico, con buenos resultados. (1, 2, 6)

En cuanto a la afectación extracardíaca, en general, el trasplante suele efectuarse en pacientes con mínimo compromiso, situación que es poco frecuente en la amiloidosis AL. Se podría optar por realizar trasplantes combinados para superar este inconveniente.

En la literatura solo se describen dos casos de trasplante cardiorrenal en amiloidosis sistémica. (5, 7) Ambos en pacientes menores de 50 años. En la experiencia brasileña, el trasplante se realizó en forma secuencial, primero el cardíaco y al año el renal, sin tratamiento oncohematológico previo ni posterior. En el caso francés, en cambio, en un paciente con compromiso miocárdico, renal y gastrointestinal, tras un intento fallido de quimioterapia se realizó trasplante cardiorrenal simultáneo. En nuestro paciente, si bien de mayor edad y con mayor compromiso sistémico, se había decidido intentar el trasplante de ambos órganos en el mismo tiempo quirúrgico sin tratamiento quimioterápico previo.

En conclusión, los objetivos de la presentación de este caso clínico llevan a la necesidad de plantear el trasplante cardiorrenal como opción terapéutica en aquellos pacientes que sufren esta enfermedad sistémica cuando existe compromiso miocárdico y renal, solo o combinado con el tratamiento quimioterápico o trasplante de médula ósea, y la obligación de adoptar conductas terapéuticas agresivas con celeridad dado el mal pronóstico a corto plazo que presenta esta patología cuando ambos órganos se encuentran afectados.

**María Noël Brögger, Aníbal Arias<sup>MTSAC</sup>,  
Rodolfo Pizarro<sup>MTSAC</sup>, César Belziti<sup>MTSAC</sup>,**

**Ricardo Marenchino, Guillermo Rosa Díez**

Servicio de Cardiología del Hospital Italiano de Buenos Aires  
e-mail: maria.brogger@hospitalitaliano.org.ar

## BIBLIOGRAFÍA

1. Sattianayagam PT, Gibbs SD, Pinney JH, Wechalekar AD, Lachmann HJ, Whelan CJ, et al. Solid organ transplantation in AL amyloidosis. *Am J Transplant* 2010;10:2124-31. <http://doi.org/dw6rb8>

2. Mignot A, Bridoux F, Thierry A, Varnous S, Pujo M, Delcourt A, et al. Successful heart transplantation following melphalan plus dexamethasone therapy in systemic AL amyloidosis. *Haematologica* 2008;93:e32-5. <http://doi.org/d65j6z>

3. Gillmore JD, Goodman HJ, Lachmann HJ, Offer M, Wechalekar AD, Joshi J, et al. Sequential heart and autologous stem cell transplantation for systemic AL amyloidosis. *Blood* 2006;107:1227-9. <http://doi.org/bxnc35>

4. Belziti C, Bagnati R, Torres Bianqui C, Arbelbide J, Nucifora E, Domenech A y cols. Trasplante cardíaco y de médula ósea en un paciente con amiloidosis AL e insuficiencia cardíaca refractaria. *Rev Argent Cardiol* 2009;77:309-11.

5. Baumgratz JF, Vila JH, Guilhen CJ, Fonseca L, Leite WF, D'Andretta C, et al. Heart transplantation in primary amyloidosis. *Rev Bras Cir Cardiovasc* 2009;24:409-12. <http://doi.org/dzsg75>

6. Dubrey SW, Burke MM, Hawkins PN, Banner NR. Cardiac transplantation for amyloid heart disease: The United Kingdom experience. *J Heart Lung Transplant* 2004;23:1142-53. <http://doi.org/d8grgm>

7. Audard V, Matignon M, Weiss L, Remy P, Pardon A, Haioun C, et al. Successful long term outcome of the first combined heart and kidney transplant in a patient with systemic AL amyloidosis. *Am J Transpl* 2009;9:236-40. <http://doi.org/dksq9f>

REV ARGENT CARDIOL 2015;83:248-250. <http://dx.doi.org/10.7775/rac.es.v83.i3.4858>

## Displasia arritmogénica del ventrículo derecho: desenmascarando la onda epsilon

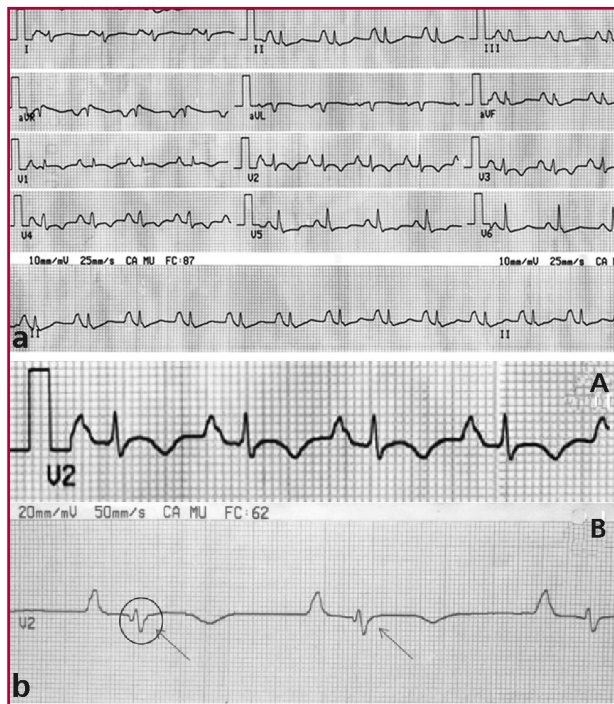
La displasia arritmogénica del ventrículo derecho (DAVD) descrita por Fontaine y colaboradores (1) es una miocardiopatía progresiva de etiología desconocida y de demostrada predisposición genética. Afecta predominantemente al ventrículo derecho (VD), provocando el reemplazo del miocardio normal por tejido adiposo o fibroadiposo. Se ha descrito una predisposición familiar, corroborándose que en alrededor del 30% de los pacientes se pueden identificar distintas alteraciones genéticas responsables. (2)

Se describe el caso de una paciente a quien se le diagnosticó DAVD en base a distintos exámenes complementarios, haciendo hincapié en la utilidad de la onda epsilon en el electrocardiograma.

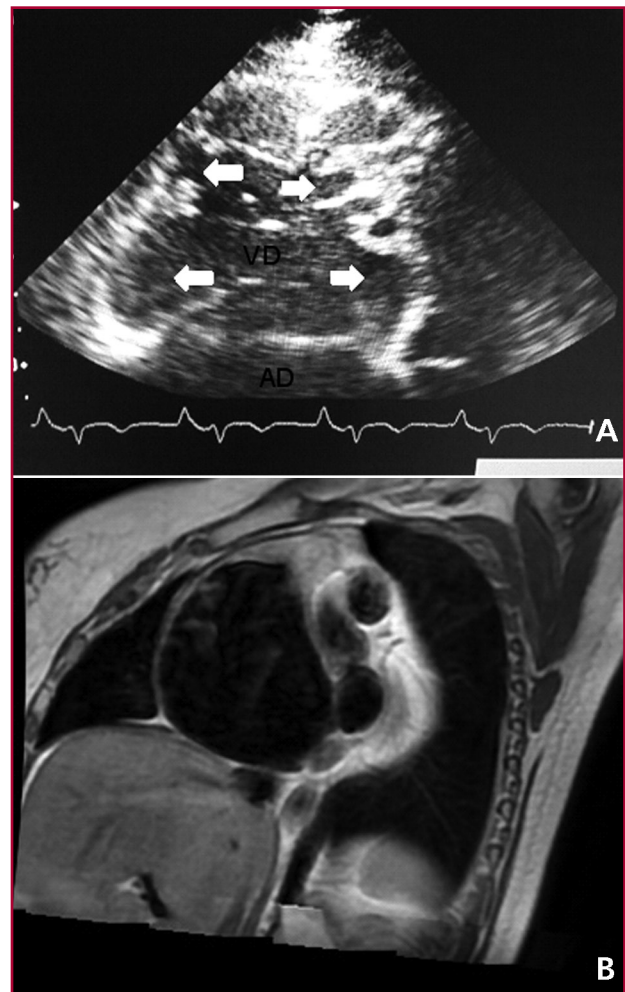Se trata de una paciente femenina de 19 años, sin antecedentes familiares o personales patológicos de relevancia, que consulta en el Servicio de Emergencias por palpitaciones con irradiación al cuello de larga data, asociadas con disnea clase funcional II-III y cianosis periférica. A su ingreso presentaba un biotipo brevilineo, se encontraba vigil, consciente, eupneica y normotensa, con pulsos periféricos filiformes y sin ingurgitación yugular. A la auscultación se encuentran ruidos cardíacos rítmicos, hipofonéticos y un soplo protomesosistólico de intensidad 2/6 en foco tricuspídeo. El resto del examen físico era normal. Los análisis sanguíneos no mostraron alteraciones significativas. En la radiografía de tórax se evidenció aumento del índice cardiorrónico con borramiento de los surcos que identifican a las distintas estructuras cardíacas. El electrocardiograma mostró ritmo sinusal, con un eje a 90°, ondas P de amplitud aumentada (3 mV) melladas

en DI y de V1 a V3, ondas T negativas de V1 a V5 (Figura 1a). En el ecocardiograma se documentó dilatación grave de las cavidades derechas con dilatación del anillo tricuspídeo, aneurisma del tracto de entrada de ventrículo derecho y apical con adelgazamiento de la pared (2 mm), dilatación grave de la aurícula derecha (área 40 cm<sup>2</sup>) (Figura 2 A); ventrículo izquierdo con diámetros y espesores normales, movimiento paradójico del *septum* interventricular y deterioro moderado de la función sistólica del ventrículo izquierdo. La resonancia cardíaca evidenció aumento grave del tamaño de las cavidades derechas, con adelgazamiento de toda la pared libre del VD (Figura 2 B) con acinesia en tercio medio y apical y protrusión sistólica y diastólica en esa zona de áreas localizadas, dilatación grave del tracto de salida del VD e insuficiencia tricuspídea grave.

En base a estos resultados se planteó el diagnóstico presuntivo de DAVD, por lo que se decide realizar un nuevo electrocardiograma con el empleo de un filtro de paso alto de 40 Hz, que aumenta la ganancia a 20 mV/mm y la velocidad de registro a 50 mm/s. Una modificación de la posición de las derivaciones de las extremidades (derivación del brazo derecho colocada en el manubrio esternal, derivación del brazo izquierdo sobre el xifoides y derivación de la pierna izquierda sobre una costilla entre las posiciones habituales de V4 y V5) permitió mejorar la sensibilidad, (3) con lo cual se evidenció la presencia de ondas  $\epsilon$  (Figura 1b, B), que junto con los hallazgos de las imágenes constituyen criterios mayores para alcanzar el diagnóstico definitivo de DAVD.



**Fig. 1. a.** Electrocardiograma al ingreso de la paciente. **b.** Derivación V2 a simple estándar (A). Derivación V2 modificada según Fontaine. Onda  $\epsilon$  (flechas) (B).



**Fig. 2. A.** Ecocardiograma que muestra dilatación grave de las cavidades derechas. Aneurisma del tracto de entrada del ventrículo derecho y apical (flechas) con adelgazamiento de la pared. **B.** Resonancia magnética cardíaca. Aumento significativo del tamaño de las cavidades derechas, con adelgazamiento de toda la pared libre del ventrículo derecho. VD: Ventrículo derecho. AD: Aurícula derecha.

El carácter inespecífico de la mayor parte de los signos clínicos y la ausencia de una prueba diagnóstica única hacen que el diagnóstico de la DAVD sea difícil. En la guía de la International Task Force se propusieron criterios estandarizados para el diagnóstico basados en la identificación de características estructurales, histológicas, electrocardiográficas, arrítmicas y familiares, que luego se subdividieron, según la especificidad percibida, en criterios mayores (dilatación grave y reducción de la fracción de eyección del VD sin alteración del ventrículo izquierdo, aneurismas localizados del VD, sustitución de tejido miocárdico por tejido fibroadiposo, onda  $\epsilon$  o prolongación > 110 ms del QRS en precordiales derechas, enfermedad familiar confirmada) y menores (dilatación ligera y segmentaria del VD, hipocinesia regional del VD, ondas T invertidas en precordiales derechas en ausencia de bloqueo de rama derecha, potenciales tardíos en electrocardiograma de señal promediada, taquicardia

ventricular con patrón de bloqueo de rama izquierda, historia familiar de muerte súbita en menor de 35 años con sospecha de DAVD). (4) Se consideró diagnóstica la detección de dos criterios mayores o un criterio mayor y dos menores, o cuatro criterios menores de categorías diagnósticas diferentes. (5)

La onda epsilon, denominada por Fontaine (1) como una onda de posexcitación, contraria a la preexcitación (se denominó epsilon por ser la siguiente letra después de delta en el alfabeto griego y un símbolo matemático de pequeñez), se genera en áreas de activación retardada del VD como consecuencia de la sustitución fibrosa o fibroadiposa del miocardio del VD y puede hallarse en hasta el 30% de los casos. (6) La utilización de derivaciones que facilitan la identificación de las ondas epsilon en los casos de diagnóstico difícil, como es el de esta paciente, es una herramienta que debe tenerse en cuenta.

**Daniel Cornejo, Mario Fitz Maurice<sup>MTSAC</sup>,**

**Fernando Di Tommaso, Susana Taboada,**

**Eduardo Fernández Rostello, Enrique Domine**

Servicio de Cardiología, Hospital General de Agudos Bernardino Rivadavia, Buenos Aires  
e-mail: dgcornejo@gmail.com

## BIBLIOGRAFÍA

1. Fontaine GH, Guiraudon G, Frank R. Stimulation studies and epicardial mapping in ventricular tachycardia: study of mechanisms and selection for surgery. En: Kulbertus HE, editor. Re-entrant arrhythmias: mechanisms and treatment. Baltimore: University Park Press; 1977. p. 334-50.
2. Mallat Z, Tedgui A, Fontaliran F, Frank R, Durigon M, Fontaine G. Evidence of apoptosis in arrhythmogenic right ventricular dysplasia. *N Engl J Med* 1996;335:1190-6. <http://doi.org/c9vv36>
3. Quarta G, Elliott PM. Diagnostic criteria for arrhythmogenic right ventricular cardiomyopathy. *Rev Esp Cardiol* 2012;65:599-605. <http://doi.org/f2fkwj>
4. McKenna WJ, Thiene G, Nava A, Fontaliran F, Blomstrom-Lundqvist C, Fontaine G, et al. Diagnosis of arrhythmogenic right ventricular dysplasia/cardiomyopathy. Task Force of the Working Group Myocardial and Pericardial Disease of the European Society of Cardiology and of the Scientific Council on Cardiomyopathies of the International Society and Federation of Cardiology. *Br Heart J* 1994;71:215-8. <http://doi.org/fvbbvq8>
5. Marcus FI, McKenna WJ, Sherrill D, Basso C, Bauce B, Bluemke DA, et al. Diagnosis of arrhythmogenic right ventricular cardiomyopathy/dysplasia: proposed modification of the Task Force criteria. *Eur Heart J* 2010;31:806-14. <http://doi.org/bjc6bg>
6. Gemayel C, Pelliccia A, Thompson PD. Arrhythmogenic right ventricular cardiomyopathy. *J Am Coll Cardiol* 2001;38:1773-81. <http://doi.org/fmj35g>

REV ARGENT CARDIOL 2015;83:250-252. <http://dx.doi.org/10.7775/rac.es.v83.i3.5161>

## Edema agudo de pulmón en *flash* como presentación atípica de disección aórtica tipo A

El edema agudo de pulmón en *flash* (EAP *flash*) es una forma súbita de insuficiencia cardíaca ocasionada,

entre otras causas, por isquemia, hipertensión arterial, estados hipervolémicos y valvulares. El EAP *flash* como manifestación de disección aórtica tipo A constituye una rara forma de presentación. Se describe un caso con este último mecanismo como etiología.

Paciente de sexo femenino de 85 años, hipertensa, dislipidémica, con antecedentes de infarto a los 48 años del que se desconocen arterias afectadas y tratamiento realizado. Consulta en la guardia por disnea a mínimos esfuerzos, ortopnea y disnea paroxística nocturna de 4 días de evolución. Niega angina, dolor torácico u otros síntomas asociados. Al examen físico se encuentra normotensa (130/80 mm Hg), taquicárdica (110 latidos por minuto), saturando normalmente y con signos de insuficiencia cardíaca (estertores crepitantes bibasales e ingurgitación yugular 2/3), sin signos de bajo gasto. A la auscultación presenta soplo diastólico aórtico de difícil caracterización dada la taquicardia. El electrocardiograma muestra taquicardia sinusal y sin evidencia de isquemia aguda. El laboratorio no presenta particularidades y las enzimas cardíacas son negativas.

Es admitida en Unidad Coronaria iniciándose tratamiento con diuréticos y vasodilatadores. El cuadro de insuficiencia cardíaca se resuelve a las 2 horas del ingreso, pero persiste taquicárdica.

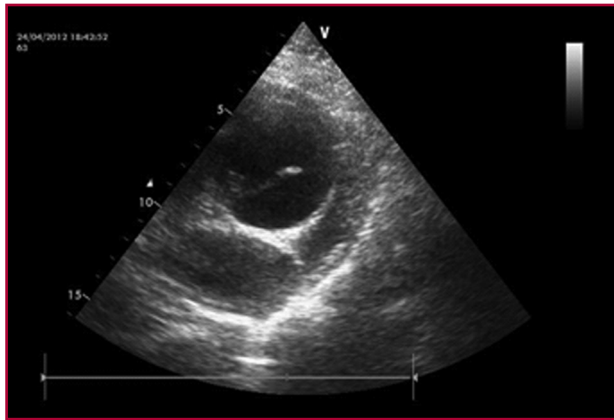
A las 6 horas del ingreso presenta edema agudo de pulmón en *flash*, por lo cual se intensifica el tratamiento previamente instaurado, al que se agrega ventilación no invasiva. El electrocardiograma durante este evento no tiene cambios respecto del de ingreso. Se realiza ecocardiograma transtorácico, que evidencia dilatación aneurismática de la aorta ascendente (porción sinusal 52 mm, porción tubular 54 mm, borramiento de la unión sinotubular), con lámina de disección móvil en su interior que alcanza la aorta abdominal, insuficiencia aórtica grave excéntrica secundaria a dilatación anular y prolapso de la lámina de disección, hipertrofia ventricular izquierda, disfunción ventricular moderada (Figuras 1 y 2).

La discusión respecto de las opciones terapéuticas surge en el contexto de una paciente añosa, con buen estado general y con compromiso valvular agudo presuntamente secundario a disección aórtica. Se decide en forma multidisciplinaria y en acuerdo con la paciente y su familia la conducta quirúrgica de emergencia. En la cirugía se constata disección de la capa media e íntima de la aorta que invagina hacia el cayado aórtico y la porción proximal de la disección que genera un prolapso a través de la válvula que interfiere con la función de esta (Figura 3).

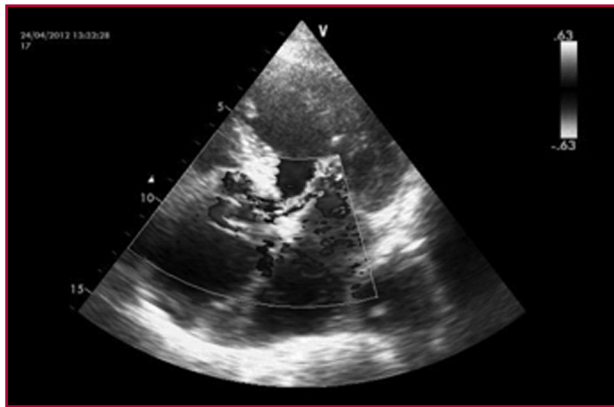
Se realiza reemplazo de la aorta ascendente con prótesis de Dacron N° 30 con preservación de la válvula aórtica (técnica de Tirone David). El tiempo de circulación extracorpórea fue de 84 minutos, el clampeo aórtico fue de 63 minutos y el tiempo de paro circulatorio, de 17 minutos. Tuvo evolución favorable y fue externada a los 7 días de la cirugía.

El síndrome aórtico agudo es una entidad grave, con una incidencia anual de casos estimada en 20-40 casos/millón de habitantes/año y el 80% de ellos son disecciones. (1)





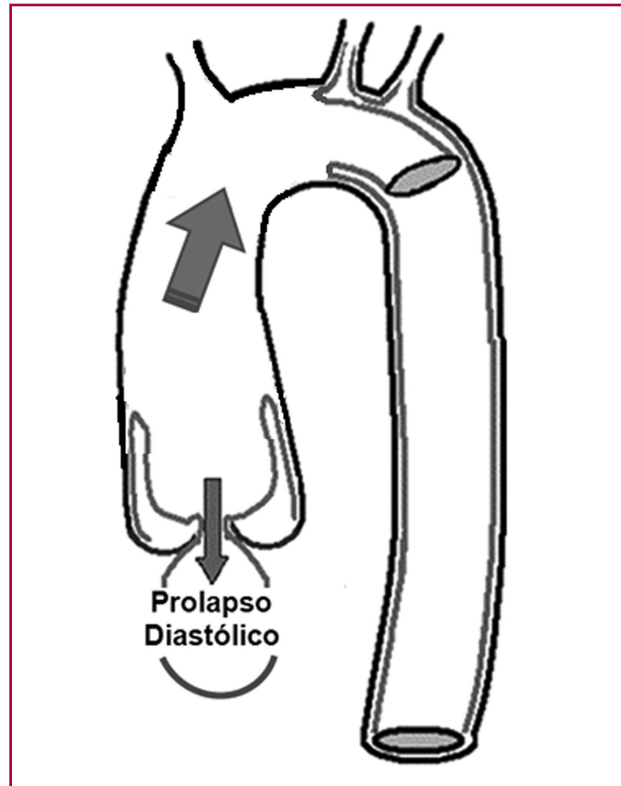
**Fig. 1.** Ecocardiograma transtorácico, eje corto, en el que se observa la aorta ascendente en su porción tubular con dilatación aneurismática y lámina de disección en su interior.



**Fig. 2.** Ecocardiograma transtorácico, vista 5 cámaras apical, que muestra *jet* de regurgitación aórtica excéntrica dirigido a la valva anterior mitral.

El dolor torácico es el síntoma más frecuente en la presentación de la disección aórtica; sin embargo, un 6% de los casos se presentan sin él, lo que hace dificultoso su diagnóstico. (2) La evolución natural de las disecciones tiene una tasa alta de mortalidad en las primeras 24 horas (se estima del 1% al 2% por hora). (2) La resolución quirúrgica de emergencia tiene una mortalidad elevada, del 37,8%. (1) En pacientes mayores de 85 años llega al 58,3%. (3)

La insuficiencia aórtica grave se presenta en un 40% de los casos de disección, siendo menos frecuente en pacientes mayores de 70 años (28,7%). (2-4) Dentro de los mecanismos fisiopatológicos involucrados en la insuficiencia aórtica se encuentran el prolapso de la valva aórtica, la distorsión de la alineación de las valvas, la mala coaptación de las valvas por dilatación de la raíz y el anillo aórtico. En el caso de nuestra paciente participa un mecanismo que, aunque poco frecuente, también está descrito: el prolapso de la íntima a través de la válvula que interfiere con la función de esta. El aumento de la presión de fin de diástole del ventrículo izquierdo provocado por la insuficiencia valvular aguda genera el edema agudo de pulmón en *flash*. (5)



**Fig. 3.** Hallazgos intraoperatorios: disección de la capa media e íntima de la aorta que invagina hacia el cayado aórtico y la porción proximal de la disección, que genera un prolapso a través de la válvula que interfiere con la función de esta.

Con la presentación de este caso se busca poner de manifiesto dos conceptos: el primero, considerar a la taquicardia persistente a pesar del tratamiento óptimo como un signo cardinal de alarma frente al paciente en el cuidado crítico cardiológico; segundo, considerar la disección aórtica dentro de los diagnósticos diferenciales de edema agudo de pulmón en *flash*, aun cuando no se presenten dolor torácico, asimetría de pulsos u otros síntomas clásicos.

**María L. Ayerdi, José C. Santucci, Sergio Baratta<sup>MTSAC</sup>, Jorge Bilbao, Horacio Fernández, Guillermo Vaccarino<sup>MTSAC</sup>**  
Hospital Universitario Austral  
e-mail: lauraayerdi@hotmail.com

**BIBLIOGRAFÍA**

- Higa C, Guetta J, Borracci R, Meribilhaa R, Marturano M, Marenchino R y cols. Registro multicéntrico de disección aórtica aguda. Estudio RADAR. Rev Argent Cardiol 2009;77:354-60.
- Hagan PG, Nienaber CA, Isselbacher EM, Bruckman D, Karavite DJ, Russman PL, et al. International Registry of Acute Aortic Dissection (IRAD): new insights from an old disease. JAMA 2000;283:897-903. <http://doi.org/c3g229>
- Mehta R, O’Gara P, Bossone E, Nienaber C, Myrmet T, Cooper J, et al. Acute type A aortic dissection in the elderly: clinical characteristics, management, and outcomes in the current era. J Am Coll Cardiol 2002;40:685-92. <http://doi.org/dtfgvg>
- Braverman AC. Review: Aortic dissection: prompt diagnosis and emergency treatment are critical. CME 2011;78:685-96.

5. Braverman AC, Thompson R, Sanchez L. Diseases of the aorta. En: Bonow RO, Mann DL, Zipes DP, Libby P. Braunwald's Heart Disease. 9th ed. Philadelphia: Elsevier; 2011.

REV ARGENT CARDIOL 2015;83:252-254. <http://dx.doi.org/10.7775/rac.es.v83.i3.6064>

**Asistencia biventricular con utilización de dos dispositivos de asistencia izquierda de flujo continuo HeartWare**

El uso de dispositivos de asistencia ventricular izquierda (DAVI) representa una reconocida opción terapéutica para el tratamiento de la insuficiencia cardíaca avanzada y cuyo empleo y aceptación se han incrementado en los últimos años. (1)

Desafortunadamente, un número importante de pacientes presentan complicaciones posoperatorias que comprometen el resultado del procedimiento; entre ellas se encuentra la disfunción derecha grave refractaria, con limitadas opciones terapéuticas a largo plazo. Presentamos un caso de falla derecha refractaria resuelta mediante el implante, en posición derecha, de otro dispositivo de asistencia ventricular izquierda.

Paciente de sexo masculino, de 23 años, portador de miocardiopatía dilatada idiopática con fracción de eyección del 15%, quien es evaluado y programado para el implante de un DAVI HeartWare (HVAD, HeartWare, Framingham, MA). En el posoperatorio de este procedimiento desarrolla falla derecha grave, con requerimiento, sucesivamente, del cierre diferido del tórax, el uso de epoprostenol (prostaglandina I2), milrinona, adrenalina y óxido nítrico (Figura 1).

La refractariedad de la falla derecha hizo necesario el inicio de una asistencia temporal derecha con el empleo de un dispositivo Centrimag (Levitronix Centrimag, Levitronix GmbH, Zurich, Switzerland). Tras diez días de asistencia y ante la persistencia de parámetros ecocardiográficos y hemodinámicos de insuficiencia derecha se planteó la necesidad de iniciar

una asistencia definitiva adaptándose el mismo tipo de dispositivo HeartWare utilizado en la asistencia izquierda del paciente (Figura 2). Bajo dicho apoyo, se logró el destete del paciente de drogas vasoactivas y pasó a sala general tras otros 12 días de área crítica; fue dado de alta 54 días después del implante original.

La disfunción ventricular derecha representa una complicación grave del posoperatorio del implante de DAVI que puede comprometer seriamente el resultado de la intervención. Su fisiopatología resulta compleja; puede relacionarse con fenómenos de interdependencia ventricular, alteraciones de la motilidad septal, preexistencia de disfunción derecha, variación de la poscarga pulmonar y otros que plantean la inconsistencia de los diversos factores de riesgo habitualmente considerados como predictores de aquella.

La incidencia de disfunción derecha oscila entre el 20% y el 50% de los procedimientos, lo que implica un aumento de la mortalidad posoperatoria, que en algunas series alcanza el 70%. Esta situación usualmente requiere el empleo de fármacos inotrópicos y/o de vasodilatadores pulmonares y, ocasionalmente, en forma temporal o definitiva, la asistencia ventricular derecha. Dicha necesidad encuentra el inconveniente de que las posibilidades de asistencia mecánica derecha aislada o como parte de una asistencia biventricular a largo plazo, o definitiva, resultan mucho más limitadas y con peores resultados respecto de la asistencia aislada izquierda. (2) El HeartWare se considera el primer DAVI de tercera generación, el cual utiliza flujo continuo de tipo radial o centrífugo, diseñado para uso intrapericárdico, y que al presente cuenta con más de 3.000 dispositivos implantados. En noviembre de 2012 fue aprobado como puente al trasplante por la Food and Drug Administration. Presenta ventajas en comparación con su antecesor, el DAVI de flujo continuo axial HeartMate II, como su menor tamaño y peso (160 gramos) y un rotor suspendido e impulsado magnéticamente, lo que reduce notablemente la fricción y el riesgo de fallas mecánicas. (3)

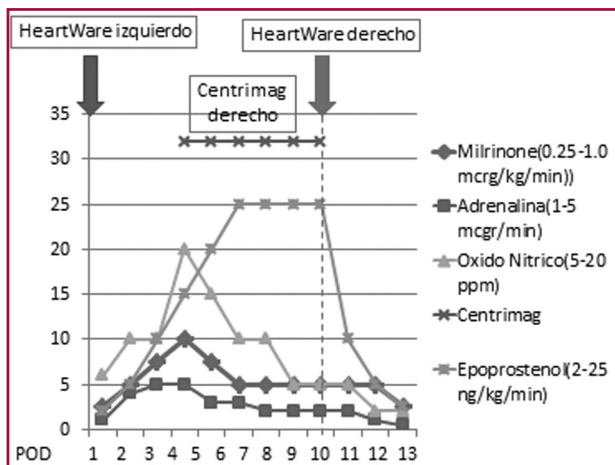


Fig. 1. Secuencia de intervenciones para tratar la disfunción derecha en nuestro paciente.

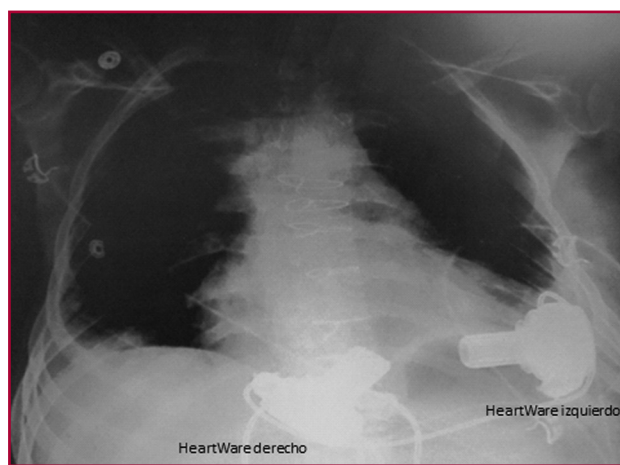

Fig. 2. Radiografía de tórax en la que se observan ambos dispositivos HeartWare implantados.

En el registro multicéntrico canadiense que incluyó 71 pacientes consecutivos bajo implante de HeartWare, la disfunción derecha resultó la complicación grave más frecuente, la cual afectó al 25,4% de la población. (4)

Experiencias previas de pacientes que desarrollaron falla derecha refractaria han planteado la posibilidad de adaptar un DAVI HeartWare para su uso como asistencia derecha con buenos resultados. Bernhardt y colaboradores comunicaron su experiencia con 8 pacientes con falla ventricular derecha implantados con dispositivos HeartWare en posición derecha con una sobrevida a los 30 días de 4 pacientes (50%). De estos 4 pacientes, uno falleció a los 44 días de disfunción multiorgánica, dos fueron trasplantados y el restante desarrolló recuperación funcional que llevó al explante del dispositivo. (5) Stulak y colaboradores refieren el uso de un DAVI HeartWare en posición derecha como tratamiento, como en nuestro paciente, de una disfunción derecha refractaria durante el posoperatorio de un DAVI HeartMate II. (6) En nuestro caso se debieron evaluar características propias del dispositivo, como la consideración de que el HeartWare resulta dependiente de la precarga y sensible a la poscarga, lo que obligó a realizar modificaciones en la cánula de flujo, como reducción de su extensión y diámetro, las cuales implicaron modificar la habitualmente reducida poscarga del ventrículo derecho a fin de evitar un flujo derecho extremadamente elevado y la posibilidad de edema pulmonar. El implante del dispositivo permitió el destete de las drogas vasoactivas planteando la opción de considerar el empleo de este dispositivo, inicialmente diseñado y empleado como asistencia izquierda aislada, como asistencia biventricular. Una mayor experiencia

con este uso determinará el exacto valor de dicha aproximación.

**Ricardo Levin<sup>MTSAC</sup>, Marcela Degrange<sup>MTSAC</sup>,  
Jorge Balaguer, Rafael Porcile<sup>MTSAC</sup>**  
Vanderbilt University Medical Center, Nashville, TN,  
USA y Universidad Abierta Interamericana,  
Buenos Aires, Argentina  
Dr. Ricardo Levin - Portela 2975 - (1426) CABA -  
e-mail: rllevin@gmail.com

#### BIBLIOGRAFÍA

1. Slaughter MS, Rogers JG, Milano CA, Russell SD, Conte JV, Feldman D, et al. Advanced heart failure treated with continuous-flow left ventricular assist device. *N Engl J Med* 2009;361:2241-51. <http://doi.org/fsdvpp>
2. Mangi AA. Right ventricular dysfunction in patients undergoing left ventricular assist device implantation: predictors, management, and device utilization. *Cardiol Clin* 2011;29:629-37. <http://doi.org/cp978f>
3. Copeland J. HeartWare Ventricular Assist System for bridge to transplant: The new kid on the block. *J Heart Lung Transplant* 2013;32:671-2. <http://doi.org/35r>
4. Bashir J, Legare JF, Freed DH, Cheung A, Rao V, Toma M. Multi-centre Canadian experience with the HeartWare ventricular assist device: concerns about adverse neurological outcomes. *Can J Cardiol* 2014;30:1662-7. <http://doi.org/35s>
5. Bernhardt AM, De Buy TM, Reichensperner H, Deuse T. Isolated permanent right ventricular assist device implantation with the HeartWare continuous-flow ventricular assist device: first results from the European Registry for Patients with Mechanical Circulatory Support. *Eur J Cardiothorac Surg* 2014 (in press). <http://doi.org/35t>
6. Stulak JM, Griffith KE, Nicklas JM, Pagani FD. The use of the HeartWare HVAD for long-term right ventricular support after implantation of the HeartMate II device. *J Thorac Cardiovasc Surg* 2011;142:e140-2. <http://doi.org/dwp3qj>

*REV ARGENT CARDIOL* 2015;83:254-255. <http://dx.doi.org/10.7775/rac.es.v83.i3.4321>