

Seudoaneurisma gigante de arteria mesentérica superior

Giant Superior Mesenteric Artery Pseudoaneurysm

RICARDO LEVÍN, ALEJANDRO BOTBOL, RAFAEL PORCILE

En las imágenes, se aprecia un pseudoaneurisma gigante (8 cm × 7 cm × 7 cm), que compromete a la arteria mesentérica superior, observado en la evaluación de un paciente de sexo masculino de 52 años, sin antecedentes patológicos que consultó por episodios reiterados de dolor abdominal. La patología aneurismática de arterias viscerales resulta muy poco frecuente y se encuentra habitualmente asociada con traumatismos, infecciones, enfermedades inflamatorias o procedimientos quirúrgicos; son más raros todavía los pseudoaneurismas viscerales, entre los cuales la arteria esplénica es la más frecuentemente afectada, con alrededor de 250 casos descriptos en la bibliografía, mientras que, por el contrario, la arteria mesentérica superior es la menos reportada, ya que representa entre el 6% y el 8% de todos los pseudoaneurismas viscerales con una incidencia del 0,01%. (1)

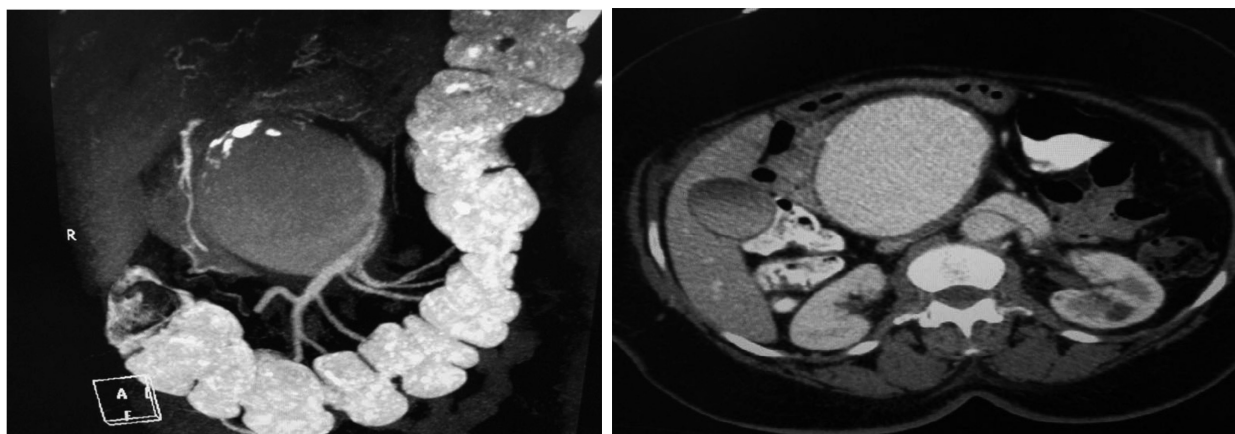
La ausencia de una clara causa asociada debe plantear la posibilidad de un pseudoaneurisma espontáneo, de los que, en el caso de la arteria mesentérica superior, solo existe un reporte previo publicado en la bibliografía, en el año 2017. (2)

La importancia del hallazgo, más allá de su rareza, radica en la necesidad de urgente tratamiento debido al alto riesgo de rotura (mayor del 50%) del pseudoaneurisma, los que constituyen roturas vasculares contenidas, que deben resolverse independientemente de su diámetro, a diferencia de los verdaderos aneurismas que solo si son mayores de 2 cm de diámetro o resultan sintomáticos deberían recibir tratamiento. En cuanto a este tema, el tratamiento quirúrgico convencional representa aún una buena opción terapéutica para pacientes de bajo riesgo o aquellos donde la resolución endovascular no se considere apropiada o fracase. La mayoría de los procedimientos endovasculares implican el uso de *stents* recubiertos buscando aislar el pseudoaneurisma o la embolización con utilización de *coils*. En este caso, debido a su enorme tamaño se procedió a una aproximación combinada con el implante de un *stent* recubierto y la remoción quirúrgica del hematoma. (3)

Declaración de conflicto de intereses

Los autores declaran que no poseen conflicto de intereses.

(Véanse formularios de conflicto de intereses de los autores en la web / Material suplementario).



BIBLIOGRAFÍA

1. Tulsyan N, Kashyap VS, Greenberg RK, Sarac TP, Clair DG, Pierce G, et al. The endovascular management of visceral artery aneurysms and pseudoaneurysms. *J Vasc Surg* 2007;45:276-83. <http://doi.org/cs8g7t>
2. Guirgis M, Xu JH, Kaard A, Mwipatayi BP. Spontaneous Superior Mesenteric Artery Branch Pseudoaneurysm: A Rare Case Report. *EJVES Short Reports* 2017;37:1-4. <http://doi.org/gcn8qk>
3. Nasser F, Alfonso BB, de Jesus-Silva SG, Teixeira de Araujo Jr R, Duarte Andrioli MS, Carvalho de Campos J, et al. Endovascular treatment for superior mesenteric artery pseudoaneurysm: case report. *J Vasc Bras* 2010;9:182-5. <http://doi.org/cztv86>