COMUNICACIÓN BREVE

Estudio transversal de función auricular izquierda mediante *speckle tracking* en cirrosis hepática

Left Atrial Function by Speckle Tracking in Liver Cirrhosis. A Cross-sectional Study

ZUILMA VASQUEZ-ORTIZ, VERÓNICA RENDÓN-BRAVO, PABLO REYES-HERNÁNDEZ, JORGE OSEQUERA-MOGUEL

RESUMEN

Introducción: La miocardiopatía del cirrótico es la disfunción sistólica y/o diastólica del ventrículo izquierdo en reposo o estrés, en ausencia de otras condiciones cardiovasculares que lo explique, y que empeora el pronóstico post trasplante u otros procedimientos quirúrgicos hepáticos.
Objetivo: El objetivo del estudio fue caracterizar la función auricular izquierda con speckle tracking en pacientes cirróticos.
Material y métodos: Se incluyeron 99 pacientes consecutivos con cirrosis hepática de diferente etiología. A todos pacientes se les realizó estudio ecocardiográfico en reposo con medición de la función ventricular y auricular isquierda con técnicas tradicionales, mediciones tridimensionales y *speckle tracking*.
Resultados: La mediana de edad fue de 50.9 años y 40% de los pacientes fueron hombres. No se observaron alteraciones de la función sistólica del ventrículo izquierdo. El 27% de los pacientes presentó disfunción diastólica y dilatación de la aurícula izquierda, está última con incremento significativo según el estadío Child y se observaron alteraciones de la función de bomba de la aurícula izquierda en el 29% de los casos.
Conclusión: Los pacientes cirróticos presentan disfunción diastólica ventricular izquierda y alteraciones de la función sistólica de la aurícula izquierda medida por *speckle tracking*.

Palabras clave: Función Atrial/Fisiología - Atrios Cardíacos/diagnóstico por imagen - Cirrosis Hepática - Diagnóstico por Imagen de Elasticidad

ABSTRACT

Background: Cirrhotic cardiomyopathy is the systolic and/or diastolic dysfunction of the left ventricle at rest or stress, in the absence of other cardiovascular conditions, and worsens the prognosis after transplant or other liver surgical procedures.
Objective: The aim of the study was to characterize left atrial function with speckle tracking in cirrhotic patients.
Methods: Ninety-nine consecutive patients with liver cirrhosis of different etiology were included in the study. All patients underwent rest echocardiographic evaluation with measurement of left ventricular and atrial function using traditional techniques, three-dimensional measurements and speckle tracking.
Results: Median age was 50.9 years and 40% were men. No alterations of left ventricular systolic function were observed. Twenty-seven percent of patients had diastolic dysfunction and dilatation of the left atrium, the latter with a significant increase according to the Child stage and left atrial pump function was altered in 29% of cases.
Conclusion: Cirrhotic patients present left ventricular diastolic dysfunction and alterations of left atrial systolic function measured by speckle tracking.

Key words: Atrial Function/Physiology - Heart Atria/diagnostic imaging - Liver Cirrhosis - Elasticity Imaging Techniques

INTRODUCCIÓN

La miocardiopatía del cirrótico se define como un estado hiperdinámico con aumento del volumen minuto en reposo, disminución de la resistencia vascular periférica y vasodilatación esplácnica, todo lo cual está asociado con disfunción diastólica (DD) sin alteraciones de la función sistólica del ventrículo izquierdo (VI) en reposo. Sin embargo, existe una respuesta cronotrópica e inotrópica pobre frente al estrés que conduce a insuficiencia cardíaca y prolongación del intervalo QT. Esto puede afectar el pronóstico de los pacientes y agravar el curso de un procedimiento quirúrgico, el implante de stent trasnyugular en derivación portosistémica intrahepática y el trasplante hepático. Diversos estudios han demostrado que la función diastólica, la función y el tamaño de la aurícula izquierda (AI) y la respuesta cronotrópica e inotrópica al estrés mejoran luego del trasplante hepático . El propósito de este estudio fue caracterizar la función de la AI y el VI con *speckle tracking* (ST) en pacientes cirróticos.

Rev Argent Cardiol 2019;87:474-477.http//dx.doi.org/10.7775/rac.es.v87.i6.16649

Recibido: 25/09/2019 - *Aceptado:* 23/10/2019

Dirección para separatas: Dra. Zuilma Yurith Vásquez Ortiz - Cardiología Clínica, Ecocardiografía. Laboratorio de Ecocardiografía Instituto Nacional de Ciencias Médicas y Nutrición "Salvador Zubirán". INCMNSZ: (55) 56553306. Centro Cardiovascular Centro Medico ABC.52308000. ABC Santa Fe. México - e-mail: vazyur@yahoo.com.mx

MÉTODOS

Población

Se realizó un estudio transversal en pacientes de ambos sexos de 18 a 70 años de edad, con diagnóstico de cirrosis hepática de cualquier etiología, evaluados en el Instituto Nacional de Ciencias Médicas y Nutrición de Méjico, entre enero de 2015 y diciembre de 2016. Los pacientes fueron seleccionados consecutivamente de acuerdo a las condiciones establecidas para el estudio. Se excluyeron los pacientes cirróticos con hemoglobina menor de 10 g/dl, alteraciones agudas o crónicas de la función renal, diabetes, hipertensión, enfermedad coronaria isquémica, enfermedad valvular significativa (con al menos grado moderado de severidad), diagnóstico de arritmia cardíaca permanente (excluyendo el QT largo), disfunción tiroidea, enfermedad pulmonar obstructiva crónica , síndrome de apnea del sueño y/o hipertensión pulmonar tipo I, así como aquellos con ventana acústica ecocardiográfica inadecuada.

Ecocardiograma

Todos los estudios se realizaron con ecocardiógrafo VIVID 9 General Electric, con transductor sectorial bidimensional MSS-D (1.5-4.5 MHz) y transductor sectorial tridimensional 4D (1.5-4 MHz). Se utilizó el software EchoPAC para procesar el strain miocárdico por medio de ST bidimensional y las imágenes tridimensionales para obtener volúmenes. Se determinó el strain en las tres fases de función de la contracción auricular: reservorio, conducto y bomba (εs, εe, εa), considerando el comienzo del QRS como strain "cero". No existen puntos de corte de normalidad aceptados, excepto los estipulados por Pathan F, D'Elia N et al. Normal Ranges of Left Atrial Strain by Speckle-Tracking Echocardiography: A Systematic Review and Meta-Analysis. J Am Soc Echocardiogr. 2017;30:59-70. Las imágenes fueron obtenidas por dos expertos en ecocardiografía, con una variabilidad interobservador <2% (kappa 0.82). Un único experto en ecocardiografía realizó el procesamiento y medición de las variables en forma ciega respecto de los datos clínicos de los pacientes. Las imágenes procesadas cumplieron los lineamientos de calidad para la frecuencia de muestreo y de volumen establecidos por las guías internacionales.

Análisis estadístico

Se utilizó el software estadístico IBM SPDD Statistics 22 para analizar los datos. Los resultados se presentan como mediana para variables cuantitativas y como porcentaje para variables categóricas. El análisis de grupos se realizó mediante la clasificación de Child-Pugh. La comparación entre grupos se llevó a cabo utilizando las pruebas de chi-cuadrado y Kruskal Wallis. Se consideró significativo un valor de $p < 0.05$.

RESULTADOS

Se inclcuyeron 90 pacientes con una mediana de edad de 50.9 años (mínima 21 años y máxima 81 años) y 40% de hombres. La etiología de la enfermedad cirrótica fue viral en 27 pacientes, criptogénica en 18, cirrosis biliar primaria (CBP) en 16, CPB/ hepatitis autoinmune (HAI) en 6, HAI en 13, hígado graso no alcohólico en 10 y alcohólico en 9. Veinticuatro pacientes fueron clasificados como Child-Pugh A, 43 como B y 32 como C. Un 27% de los pacientes presentó dilatación de la AI (15% leve, 4% moderada y 8% grave) de acuerdo a las recomendaciones para la Quantificación Ecocardiográfica de la Cámara Cardíaca en Adultos.

Todos los pacientes presentaron función sistólica normal. La fracción de eyección del VI (FEVI) fue de 66.2% y el strain longitudinal global fue -23%. La función diastólica se alteró en el 27% de los pacientes, siendo el patrón pseudonormal el más frecuente en 15% de los casos, una relajación lenta en el 10% y un patrón restrictivo sólo en el 2%. Se encontró un aumento de la presión de lleno del VI en el 17% de los pacientes. Con respecto al ST de la AI, 13% de los pacientes tuvieron una disminución en el εs/εR (función reservorio) de -20% ± 11.1%, 29.3% presentaron una alteración en la función de bomba de 12.2 % ± 5% y 11% tuvo una alteración en la función conducto de 9.5% ± 4%. Al realizar el análisis de acuerdo al estadío Child, no se encontraron diferencias con respecto a la edad, sexo, etiología, FEVI o strain longitudinal global del VI. Se observó un incremento progresivo de acuerdo al estadío Child del volumen de la AI (Figura 1, $p = 0.001$) y de la proporción de dilatación auricular izquierda ($p = 0.06$). El resto de los parámetros de función de la AI no evidenciaron diferencias significativas en el análisis por grupos. Las características ecocardiográficas se resumen en la Tabla 1.

DISCUSIÓN

La miocardiopatía cirrótica es una entidad recientemente reconocida en pacientes con cirrosis hepática

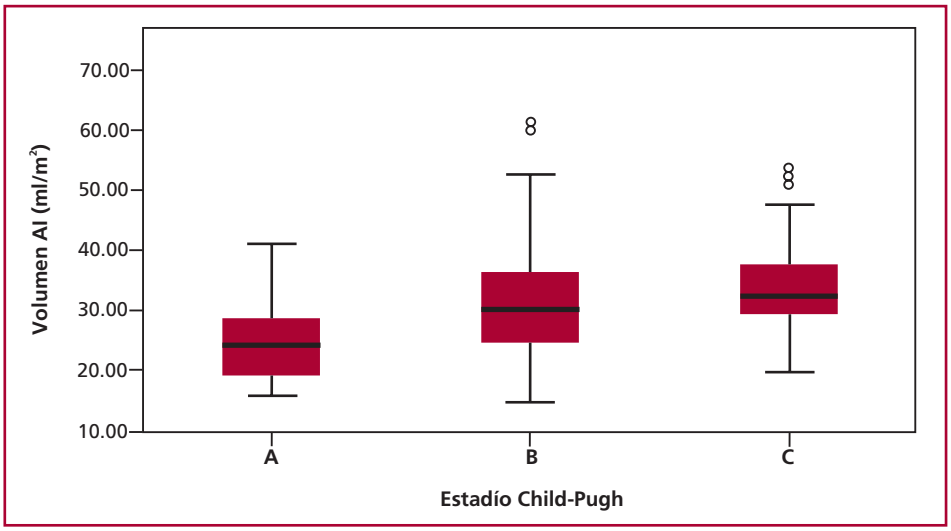

Fig. 1. Volumen indexado de la aurícula izquierda (AI) por estadío de Child-Pugh, $p < 0.05$.

Tabla 1. Características ecocardiográficas de la población

Característica	Total (n = 9)	Child A (n = 24)	Child B (n = 43)	Child C (n =32)
Edad, años	50.9 (21-81)	48.5	53	49.9
Sexo masculino (%)	40%	13 (54%)	13 (30%)	16 (50%)
FEVI (3D)	66.2 (56-77)	65.4	66.6	66.3
Strain longitudinal global del VI	-23 (-29.8, -17.1)	-22.4	-22.7	-23.9
Incremento de la presión de lleno del VI	17%	3 (12%)	6 (14%)	8 (25%)
Disfunción diastólica	27%	7 (29%)	9 (21%)	11 (35%)
Volumen AI (ml/m^2)	31.1 (15-61.2)	25.3	31.8	36.7 *
Dilatación AI	27%	4 (16%)	12 (28%)	11 (35%)
Función reservorio AI (εs/ εR)	41.3 (19.9-87.8)	39	43.5	40.1
Alteración de la función reservorio AI	13%	4 (16%)	5 (11%)	4 (12%)
Función de bomba AI (εa/ εCD)	18 (4.2-51.2)	16.4	19.4	17.3
Alteración de la función de bomba AI	29%	11 (45%)	10 (23%)	8 (25%)
Función conducto AI (εe/ εCD)	23.3 (5.9-47.9)	22.6	24	22.8
Alteración de la función conducto AI	11%	3 (12%)	5 (11%)	3 (9%)
Índice de contracción E	43.2 (15.8-79.7)	41.3	44.2	43.4

* $p < 0.05$. FEVI: Fracción de eyección del ventrículo izquierdo. VI: Ventriculo izquierdo. AI: Auricular izquierdo. R: Reservorio: CD: Conducto

de cualquier etiología. Inicialmente, las alteraciones cardíacas eran atribuidas a los efectos del alcohol; sin embargo, en los años 80 (11, 13, 15), se comunicaron muertes debida a insuficiencia cardíaca luego de trasplante hepático, implante de stent trasnyugular en derivación portosistémica intrahepática y procedimientos quirúrgicos para circuitos portocava cortos. La miocardiopatía cirrótica se define como la disfunción ventricular izquierda (debida a la eliminación de la respuesta contráctil al estrés y/o a la alteración de la relajación diastólica), y alteraciones electrofisiológicas en ausencia de otra enfermedad cardíaca, en pacientes con cirrosis. En nuestro estudio, se observó que la función sistólica (tanto la FEVI 3D y el strain ventricular izquierdo) estaban conservados. Este dato es similar al comunicado por Sampaio y col. (16), donde sólo el 9.2% de los pacientes tenía FEVI < 55%. La ausencia de esta disfunción en nuestra población puede ser explicada por dos motivos: las mediciones utilizadas (FEVI 3D y strain ventricular izquierdo) y la ausencia de sujetos descompensados, éstos últimos incluidos en otros registros. En lo referente a la función diastólica, encontramos que 27% de los pacientes presentó alteraciones de la misma, lo cual coincide con la dilatación de la AI. Por lo tanto, es llamativo que un gran número de pacientes con estadíos clínicos de la enfermedad avanzados (Child-Pugh B o C) tengan función sistólica y diastólica normal. A pesar de que este estudio comprende una muestra pequeña, se podría pensar que la mayoría de los pacientes con cirrosis no tienen miocardiopatía cirrótica, lo que concuerda con los resultados de Sampaio y col., que comunicaron 16% de DD. Una de las mediciones ecocardiográficas incorporadas más recientemente es la evaluación de la función auricular izquierda. Sampaio y col. encontraron que la función reservorio se encontraba disminuída mientra que la función de bomba permanecía normal. En nuestro estudio se observó que la función reservorio disminuyó sólo en un 13% de los pacientes y la función de bomba se alteró en un 29% de los casos. Esto se puede explicar por la mayor proporción de disfunción diastólica en nuestro caso, lo cual puede estar asociado a alteración de la función sistólica de la AI.

Limitaciones

Las limitaciones de nuestro estudio son: 1) su naturaleza transversal lo excluye como prueba de causalidad o pronóstico; 2) es un estudio de centro único con una muestra pequeña; 3) no se realizaron mediciones de biomarcadores para estratificar el grado de disfunción miocárdica por otro método; 4) no se realizaron mediciones bajo estrés, lo que pudo disminuir nuetra proporción de alteraciones; y finalmente 5) no se llevaron a cabo mediciones invasivas para corroborar el aumento de las presiones de lleno.

CONCLUSIONES

En nuestra población de pacientes cirróticos observamos resultados de disfunción diastólica del VI y alteraciones de la función sistólica de la AI. La incorporación de nuevas técnicas ecocardiográficas para la AI podría ayudar a identificar a los pacientes cirróticos con peor pronóstico luego del trasplante hepático.

Declaración de conflicto de intereses

Los autores declaran que no poseen conflicto de intereses.

(Véanse formularios de conflicto de intereses de los autores en la web / Material suplementario).

BIBLIOGRAFÍA

1. Kim MY, Baik SK, Won CS, Park HJ, Jeon HK, Hong HI, et al. Dobutamine stress echocardiography for evaluating cirrhotic cardiomyopathy in liver cirrhosis. Korean J Hepatol 2010;16:376-82. http://doi.org/dhbx7s

2. Merli M, Calicchia A, Ruffa A, Pellicori P, Riggio O, Giusto M, et al. Cardiac dysfunction in cirrhosis is not associated with the severity of liver disease. Eur J Intern Med 2013;24:172-6. http://doi.org/f2xxc2

3. Wiese S, Hove JD, Muller S. Cardiac imaging in patients with chronic liver disease. Clin Physiol Funct Imaging 2015:1-10. http://doi.org/f78dkh

4. Licata A, Novo G, Colomba D, Tuttolomondo A, Galia M, Camma' C. Cardiac involvement in patients with cirrhosis: a focus on clinical features and diagnosis. J Cardiovasc Med (Hagerstown) 2016;17:26-36. http://doi.org/f78dkh

5. Fede G, Privitera G, Tomaselli T, Spadaro L, Purrello F. Cardiovascular dysfunction in patients with liver cirrhosis. Ann Gastroenterol Ann Gastroenterol 2015;28:31-40.

6. Milani A, Zaccaria R, Bombardieri G, Gasbarrini A, Pola P. Cirrhotic cardiomyopathy. Dig Liver Dis 2007;39:507-15. http://doi.org/dhpn35

7. Ruiz-Del-Arbol L, Serradilla R. Cirrhotic cardiomyopathy. World J Gastroenterol. 2015;21:11502-21. http://doi.org/f792gz

8. Zardi EM, Zardi DM, Chin D, Sonnino C, Dobrina A, Abbate A. Cirrhotic cardiomyopathy in the pre and post-liver transplantation phase. J Cardiol 2016;67:125-30. http://doi.org/f7874v

9. Gassanov N, Caglayan E, Semmo N, Massenkeil G, Er F. Cirrhotic cardiomyopathy: A cardiologist's perspective. World J Gastroenterol 2014;20:15492-8. http://doi.org/dfgw

10. Rahman S, Mallett S V, Mallett RS. Cirrhotic cardiomyopathy: Implications for the perioperative management of liver transplant patients. World J Hepatol 2015;7:507-20. http://doi.org/dfgx

11. Chayanupatkul M, Liangpunsakul S. http://doi.org/dfgx. Hepatol Int 2014;8:308-15.

12. Licata A, Mazzola A, Ingrassia D, Calvaruso V, Cammà C, Craxì A. Clinical implications of the hyperdynamic syndrome in cirrhosis. Eur J Intern Med 2014;25:795-802. http://doi.org/f2ww63

13. Pudil R, Pelouch R, Praus R. Heart failure in patients with liver cirrhosis. Cor Vasa 2013;55:391-6.

14. Kazankov K, Holland-Fischer P, Andersen NH, Torp P, Sloth E, Aagaard NK, et al. Resting myocardial dysfunction in cirrhosis quantified by tissue Doppler imaging. Liver Int 2011;31:534-40. http://doi.org/bn7gvf

15. Ripoll C, Yotti R, Bermejo J, Bañares R. The heart in liver transplantation. J Hepatol 2011;54:810-22. http://doi.org/d9gpwg

16. Sampaio F, Pimenta J, Bettencourt N, Fontes-Carvalho R, Silva AP, Valente J, et al. Left atrial function is impaired in cirrhosis: A speckle tracking echocardiographic study. Hepatol Int 2014;8:146-53. http://doi.org/dfgz

17. Pathan F, D'Elia N, Nolan MT, Marwick TH, Negishi K, et al. Normal Ranges of Left Atrial Strain by Speckle-Tracking Echocardiography: A Systematic Review and Meta-Analysis. J Am Soc Echocardiogr 2017;30:59-70. http://doi.org/f9vnrn