

## Trombosis del *stent* y COVID-19

La irrupción de la pandemia por COVID-19 ha modificado la vida de las personas a nivel mundial de infinitas maneras. En el orden médico, la afectación del aparato respiratorio es capital, pero no menos importante es la de la cascada de coagulación, con generación de eventos tromboticos. (1) Se ha postulado disfunción endotelial, desestabilización de la placa de ateromatosis, liberación de citoquinas con hiperinflamación y agravamiento por hipoxia como los orígenes de los trastornos coagulatorios y fenómenos de coagulación intravascular diseminada posteriores, aunque se desconoce gran parte de este complejo mecanismo. Dentro de las complicaciones cardiovasculares del COVID-19, se describen lesión miocárdica (hasta en un 30% de los casos) y eventos tromboembólicos venosos (hasta en un 20%). Sin embargo, más recientemente, se han descrito eventos tromboticos arteriales. En España se han reportado trombosis extensas en múltiples territorios coronarios en pacientes COVID-19 y también trombosis de *stents*. (2) Nos planteamos aquí reportar un llamativo incremento de casos de trombosis del *stent* durante la pandemia. El primer caso fue un paciente masculino con historia de diabetes, insuficiencia renal e infarto sin elevación del ST en julio 2020, que requirió implante de 2 *stent* liberadores de fármacos en la arteria descendente anterior (DA). Evolucionó con neumonía bilateral con necesidad de pase a cuidados intensivos. Se realizó hisopado nasofaríngeo que fue positivo para COVID-19. Posteriormente, evolucionó con angor en reposo y elevación del ST en cara anterior. Se constató trombosis del *stent* y se realizó angioplastia con balón, tromboaspiración, tirofibán intracoronario e implante de 2 *stents* liberadores de droga con buenos resultados técnicos y desenlaces clínicos. El segundo caso se trató de un varón de 67 años con historia de diabetes y tabaquismo activo, quien presentaba angina al esfuerzo, con una cámara gamma que evidenció isquemia. En agosto de 2020, acudió a un cateterismo, y se halló una lesión suboclusiva en la arteria DA y lesión suboclusiva en la coronaria derecha. Se realizó angioplastia a la DA con *stent* liberador de sirolimus, y al tercer día angioplastia con 2 *stents* liberadores de sirolimus en la coronaria derecha con buenos resultados. A 11 días de su externación, reingresó por angor de reposo de aparición súbita. Se evidenció elevación del segmento ST en cara anterior; se hisopó por protocolo institucional y, posteriormente, ingresó a hemodinamia. Se constató trombosis del *stent* proximal en la arteria DA. Se efectuó angioplastia con balón y se logró la apertura parcial del vaso. Sin embargo, el paciente presentó arritmia ventricular compleja, fibrilación ventricular y falleció en sala. Luego de 12 h del óbito, se recibió resultado positivo del hisopado para COVID-19. El último caso reportado es el de un varón de 62 años con historia de diabetes que ingresó por un síndrome coronario agudo

sin elevación del ST. Se procedió a efectuar coronariografía y se halló una arteria circunfleja dominante, de gran desarrollo, con enfermedad difusa grave en todo su recorrido. Se efectuó angioplastia exitosa con 4 *stents* liberadores de fármacos. Fue hisopado por protocolo institucional para COVID-19, que resultó positivo. Buena evolución y externación. Luego de 6 días en su domicilio, presenta episodio de angina en reposo, de intensidad máxima. Acudió a otro centro hospitalario, donde se constató elevación del segmento ST en cara inferior, y falleció antes de realizarse el cateterismo. En los reportes y series de casos en la era previa al COVID-19, la tasa de trombosis de los *stents* coronarios en el mundo oscilaba entre el 1% y 2,5%. (3) Los tres casos relatados fueron tratados en centros que poseen alto volumen de pacientes cardiológicos, con grupo de hemodinamia con elevada tasa de angioplastias mensuales, con experiencia en la práctica y con una tasa de casos de trombosis del *stent* del 0,67% en los meses de junio-julio del año 2019. A nivel global y también en nuestro medio, los infartos agudos y las angioplastias electivas disminuyeron entre el 40% y el 80%, sin precisar los mecanismos que median esta caída, pero probablemente atribuido en parte a un exceso de infartos y muertes en domicilio o que no llegan a los centros de salud debido a la pandemia. (4) En dicho contexto, la aparición de 3 casos de trombosis de *stents* en el periodo junio-julio 2020 en pacientes COVID-19 positivos representa un aumento porcentual del 0,67% (1/148) al 5,66% (3/56) actual de todas las angioplastias (*odds ratio* 8,32, IC 95% 0,84-81; *p* (Fisher) = 0,0638). A pesar de las limitaciones del bajo número de sujetos analizados, los resultados son alarmantes. Más aún: de los 6 pacientes COVID-19 positivos sometidos a angioplastias por eventos coronarios, 3 fueron trombosis de *stents* y 3 eventos sobre placas estables o lesiones ateroscleróticas (datos personales, no publicados previamente). Dado que no se realizó ecografía intracoronaria para evaluar la trombosis del *stent*, no se puede asegurar la correcta posición y expansión de los *stents*, ni disecciones coronarias previas ocultas. Tampoco puede afirmarse que haya existido intolerancia al clopidogrel, polimorfismos no

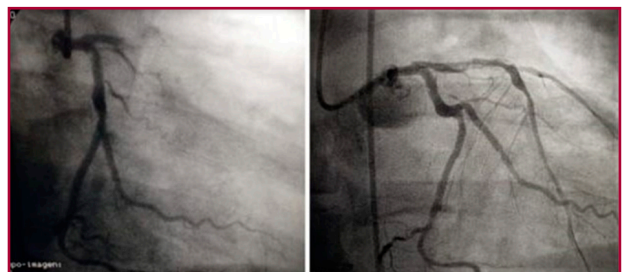


Fig. 1. Trombosis de *stent* en arteria descendente anterior

**Tabla 1.** Características de los tres casos

	Caso 1	Caso 2	Caso 3
Edad	55	67	62
Sexo	Masculino	Masculino	Masculino
FRC:	HTA - DBT	DBT - Ex TBQ - HTA	HTA - Ex TBQ - DBT - Sobrepeso
ATC Previa	Julio 2020 - DA	Agosto 2020 - DA y CD	Julio 2020 CX
Stent implantado	2 SLD Biolimus con polímero degradable	SLD Sirolimus 3.5 × 33 2.5 × 23 – 3.5 × 18 mm	SLD Everolimus × 4: 2,5 X 32 – 2,5 X 20 – 3,0 X 24 – 3,5 X 18 mm
Antiagregante	AAS - Clopidogrel	AAS - Clopidogrel	AAS - Clopidogrel
Cuadro clínico Covid 19	Neumonía bilateral	Asintomático	Asintomático
Diagnóstico Covid 19	Hisopado PCR +	Hisopado PCR + (muestra tomada al momento de ingreso por último evento)	Hisopado PCR + (muestra tomada por protocolo durante la internación × ATC)
Nuevo cuadro coronario	IAM anterior	IAM anterior	IAM inferolateral
CCG	Trombosis del stent DA	Trombosis del <i>stent</i> DA	–
Tiempo desde ATC anterior	15 días	11 días	6 días
Tratamiento	Balón Tromboaspiración Tirofiban Implante 2 DES con Sirolimus	Balón Tromboaspiración	–
Antiagregante	AAS – Ticagrelor	–	–
Evolución	Buena	Óbito intra procedimiento	Óbito antes de ingresar a sala de Hemodinamia

FRC: Factores de riesgo cardiovascular. HTA: Hipertensión arterial. DM: Diabetes mellitus. TBQ: Tabaquismo. AAS: Aspirina. ADA: Arteria descendente anterior. CD: Coronaria Derecha. CX: Arteria circunfleja. ATC: Angioplastia coronaria transluminal. SLD: Stent liberador de droga. IAM: Infarto agudo de miocardio. CCG: Cinecoronariografía

respondedores a este o, incluso, que los tres casos hayan omitido tomas del fármaco desde el egreso. Si damos crédito a lo que sospechamos, deberíamos considerar si el prasugrel o el ticagrelor son más efectivos que el clopidogrel en los pacientes COVID-19 positivos, si debiéramos aumentar las dosis, si todas las drogas antiproliferativas de los *stents* interactúan de la misma forma con el fenómeno de hipercoagulabilidad que el COVID-19 presenta, si estos fenómenos observados en *stents* coronarios se reproducen en *stents* implantados en otros territorios, (5) y muchos interrogantes más para los cuales no solo no tenemos respuestas, sino que aun ni siquiera imaginamos las preguntas.

#### Declaración de conflicto de intereses

Los autores declaran que no poseen conflicto de intereses.

(Véanse formularios de conflicto de intereses de los autores en la web/ Material suplementario)

#### Consideraciones éticas

No aplican

Fernando Chiminela, Guillermo Jubany,  
Ezequiel José Zaidel<sup>✉</sup>, Betiana Martín, Marcelo  
Bettinotti, Luis Carlos Szejfman

Servicio de Hemodinamia y Cardiología Intervencionista.  
Instituto Médico de Alta Complejidad-IMAC.  
Sanatorio Güemes, Ciudad de Buenos Aires, Argentina -  
E-mail: ezaidel@fsg.edu.ar

#### BIBLIOGRAFÍA

1. Madjid M, Safavi-Naeini P, Solomon SD, Vardeny O. Potential Effects of Coronaviruses on the Cardiovascular System: A Review. *JAMA Cardiol* 2020;5:831-40. <https://doi.org/10.1001/jamacardio.2020.1286>
2. Prieto-Lobato A, Ramos-Martínez R, Vallejo-Calcerrada N, Corbí-Pascual M, Córdoba-Soriano JG. A Case Series of Stent Thrombosis During the COVID-19 Pandemic. *JACC Case Rep.* 2020;2:1291-6. <https://doi.org/10.1016/j.jaccas.2020.05.024>
3. Balaguer-Malfagón JR, Pomar-Domingo F, Vilar-Herrero JV, Planas-del Viejo AM, Pérez-Fernández E. Trombosis del stent en la era moderna: incidencia, consecuencias y factores predictores [Stent thrombosis in the modern era: incidence, outcome and predictive factors]. *Rev Esp Cardiol* 2006;59:842-5.
4. Vensentini N, Zaidel EJ, Charask A, Salzberg S, Gagliardi J, Perea J, et al. Internaciones cardiovasculares en unidades de cuidados intensivos durante la pandemia por COVID-19. *Medicina (B Aires)*. 2020;80:425-32.
5. Fernández, A, Barisani J, Guetta J, Bosio M, Chertcoff, J, Marino J, Díez M, Lescano A, Lucas L, Fairman E, Thierer J. COVID-19. Review on Its Cardiovascular Impact. *Argent J Cardiol* 2020;88:253-74. <https://doi.org/10.7775/ajc.88.3.18230>

REV ARGENT CARDIOL 2020;88:579-580.  
<http://dx.doi.org/10.7775/rac.es.v88.i6.19393>

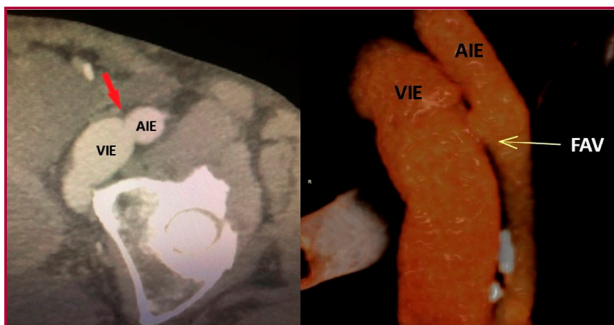
#### Insuficiencia cardíaca por fístula arteriovenosa iliaca externa posablación con láser de la vena safena

La insuficiencia venosa crónica causada por las venas varicosas es una patología vascular frecuente en los

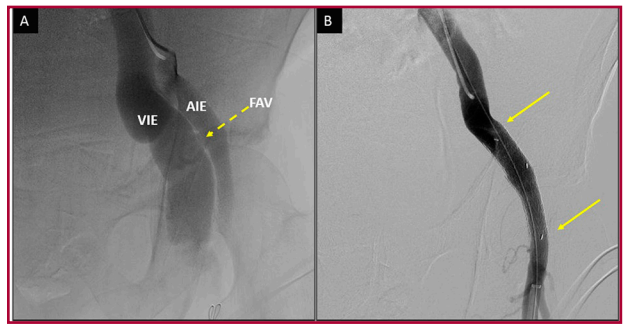
adultos. Un metaanálisis demostró que la ablación con láser endovenoso fue más eficaz al reducir las tasas de complicaciones con respecto a la cirugía convencional. (1) Sin embargo, las complicaciones son diferentes, e incluyen lesión nerviosa, tromboflebitis, quemaduras superficiales y fistulas arteriovenosas (FAV).

Se presenta un varón de 78 años con antecedente de hipertensión arterial, y tratamiento de ablación con láser endovenoso (diodo 1470 nm) de safena interna izquierda por insuficiencia venosa grave hace 8 años, que ingresa a la guardia por disnea clase funcional (CF) IV, con anasarca y edema de ambos miembros inferiores con diagnóstico de insuficiencia cardíaca. Al interrogatorio refirió dos internaciones en los últimos 6 meses en otra institución, con el mismo cuadro que respondió al tratamiento médico instaurado.

Al examen físico se detectó un frémito y soplo sistodiastólico en la región inguinal izquierda. Se le realizó un eco-Doppler que informó una fistula arteriovenosa iliaca externa con un cuello de 6 mm de diámetro, patrón de flujo de alta velocidad y baja resistencia, sin trombosis venosa asociada en el sistema venoso profundo y superficial, el ecocardiograma mostró un diámetro diastólico de ventrículo izquierdo de 57 mm con FEy del 64% y disfunción diastólica moderada, ventrículo derecho dilatado, TAPSE 17, dilatación de tronco de arteria pulmonar, vena cava inferior dilatada de 33 mm de diámetro con colapso del 9%, derrame pleural bilateral y ascitis. La angiogramografía confirmó la fistula entre la arteria y la vena iliaca externa izquierda adyacente e inmediatamente proximal al ligamento inguinal, con un diámetro aproximado de 6,2 mm que condiciona dilatación proximal de la vena iliaca común ipsilateral (Figura 1). Debido a que el paciente se encontraba en anasarca y habiendo considerado el alto riesgo y la anatomía vascular, se decidió un tratamiento endovascular, y se realizó bajo neuroleptoanalgesia y por abordaje femoral superficial el implante endoluminal de una extensión iliaca Excluder® de 16 mm - 10 mm x 7 cm en la arteria iliaca externa izquierda, con lo que se logró la exclusión completa de la fistula A-V entre la arteria y la vena iliaca externa izquierda (Figura 2). Evolucionó favorablemente y se externó medicado con clopidogrel 75 mg, ácido acetil salicílico 100 mg, enala-



**Fig. 1.** Angiotomografía: fistula arteriovenosa con dilatación de vasos iliacos externos



**Fig. 2.** A. Arteriografía con fistula arteriovenosa en vasos iliacos externos. B. Exclusión completa de la FAV posimplante de stent recubierto

pril 5 mg y bisoprolol 5 mg/d. Durante el primer mes se le indicó anticoagulación con apixabán 5 mg/d para prevenir la trombosis venosa profunda por la brusca disminución del alto flujo venoso de las colaterales pélvica e intrabdominales. En el seguimiento a los 12 meses, se encuentra en CF I y con ausencia de soplo o frémito en la región inguinal izquierda.

La ablación con láser endovenoso es un tratamiento percutáneo realizado con anestesia tumescente local, donde bajo guía ecográfica se canula distalmente la vena safena y se inserta una fibra láser. La energía láser calienta la sangre y el endotelio de los vasos, y causa oclusión trombótica y fibrótica de la vena que se trata. La anestesia tumescente no solo hace el procedimiento tolerable para el paciente, sino que también protege las estructuras adyacentes a la vena safena, dado que separa físicamente los tejidos y, además, actúa como dissipador de calor, lo que evita las lesiones térmicas. Por otro lado, este tipo de anestesia comprime la vena, por lo que reducen su diámetro y aumenta, así, la eficacia del tratamiento.

La formación de una fistula arteriovenosa como complicación de la ablación térmica endovenosa es extremadamente rara, y se ha descrito en el posquirúrgico temprano o alejado, tanto en el tratamiento de vena safena interna o externa. En pacientes que se sometieron a ablación térmica con láser endovenoso, Theivacumar y cols. (2) informaron menos del 0,2% de desarrollo de una fistula arteriovenosa, mientras que Rudarakanchana y cols. (3) reportaron esta complicación en el 0,15% de casos en 2500 procedimientos estudiados después de la ablación térmica venosa en un mismo centro médico, principalmente después de ablación con láser (73%) y el resto con radiofrecuencia. La mayoría de los autores describen fistulas arteriovenosas pequeñas, y asintomáticas, detectadas como hallazgo en un eco-Doppler de control, que resuelven espontáneamente. (2, 3) Se consideran dos posibles mecanismos de formación de fistula arteriovenosa durante la ablación láser venosa: la lesión concomitante venosa y arterial con la aguja de punción durante la administración de anestesia tumescente y la transmisión de energía térmica de la sonda láser que podría causar la degradación y perforación de la pared venosa con lesión arterial.

Hay muy pocos casos reportados en la bibliografía de fistula arteriovenosa en el sistema ilíaco externo y sería probablemente causado por el avance involuntario de la fibra a través del cayado de la vena safena en la vena ilíaca externa y perforación mecánica a través de la vena hacia la arteria o daño de la pared del vaso debido a la activación del láser mientras aún está dentro de la vena ilíaca externa, considerando, además, que la falta de anestesia tumescente a este nivel probablemente aumenta el riesgo de dañar la pared arterial. (4-5) El eco-Doppler y la angiografía son los métodos por imágenes no invasivos para confirmar el diagnóstico y, además, permiten caracterizar la fistula arteriovenosa (ubicación, tamaño y flujo), y se requiere de angiografía adicional solo si se considera necesidad terapéutica por edema grave de la extremidad inferior, venas varicosas recurrentes, complicaciones venosas (flebitis, ulceración), claudicación intermitente del miembro inferior por síndrome de robo o insuficiencia cardíaca. (2) Los casos reportados de fistula arteriovenosa ilíaca externa, incluido el nuestro, fueron en el postratamiento de la vena safena interna o mayor, y todos tuvieron soplo sistodiastólico con frémito en la región inguinal homolateral al tratamiento. La forma clínica de presentación más frecuente fue insuficiencia cardíaca diastólica, con disnea, ascitis, edema y pesadez de miembros inferiores a predominio unilateral, y se produjo entre las 3 semanas y 2 años del posquirúrgico. (4, 5) Se han descrito también casos de insuficiencia cardíaca y fistulas arteriovenosas de arteria femoral superficial posablación láser de vena safena. (6) Todos los pacientes requirieron tratamiento, ya sea quirúrgico convencional, endovascular con *stent* recubierto o híbrido según la proximidad anatómica de la fístula arteriovenosa con el ligamento inguinal y el tamaño de la fístula. En todos los casos resolvieron los síntomas con desaparición del soplo y frémito inguinal. (4, 5)

*En resumen*, la fístula arteriovenosa es una complicación rara del tratamiento con láser endovenoso, pero puede desarrollar altos flujos y provocar insuficiencia cardíaca en algunos pacientes. Por lo tanto, en pacientes con signos y síntomas de insuficiencia cardíaca, y que tienen como antecedente reciente o alejado un tratamiento de insuficiencia venosa safena mediante ablación con láser, se debe descartar la presencia de fistulas arteriovenosas iatrogénicas como causa.

#### Declaración de conflicto de intereses

Los autores declaran que no poseen conflicto de intereses.

(Véanse formularios de conflicto de intereses de los autores en la web / Material suplementario).

#### Consideraciones éticas

No aplican

Martín F. Parodi<sup>1</sup>, Mariano Norese<sup>1</sup>, Sergio Ferreyra Fernández<sup>1</sup>, Yamil N. Ponce<sup>2</sup>, José M. Escalante<sup>3</sup>, Gustavo F. Andersen<sup>3</sup>

<sup>1</sup>Servicio de Cirugía Vascular.

<sup>2</sup>Servicio de Eco-Doppler vascular periférico.

<sup>3</sup>Unidad de Cardiología Intervencionista y Terapéutica Endovascular - Clínica Bazterrica - CABA - Juncal 3002 Ciudad Autónoma de Buenos Aires. (C.P 1425) - E-mail: mfparodi@yahoo.com

#### BIBLIOGRAFÍA

- Pan Y, Zhao J, Mei J, Shao M, Zhang J. Comparison of endovenous laser ablation and high ligation and stripping for varicose vein treatment: a meta-analysis. *Phlebology* 2014;29:109-19. <https://doi.org/10.1177/0268355512473911>
- Theivacumar NS, Gough MJ. Arterio-venous fistula following endovenous laser ablation for varicose veins. *Eur J Vasc Endovasc Surg* 2009;38:234-6. <https://doi.org/10.1016/j.ejvs.2009.04.021>
- Rudarakanchana N, Berland TL, Chasin C, Sadek M, Kabnick LS. Arteriovenous fistula after endovenous ablation for varicose veins. *J Vasc Surg* 2012;55:1492-4. <https://doi.org/10.1016/j.jvs.2011.09.093>
- Ziporin SJ, Ifune CK, MacConmara MP, Geraghty PJ, Choi ET. A case of external iliac arteriovenous fistula and high-output cardiac failure after endovenous laser treatment of great saphenous vein. *J Vasc Surg* 2010;51:715-9. <https://doi.org/10.1016/j.jvs.2009.10.043>
- Wheatcroft MD, Lindsay TF, Lossing A. Two cases of arteriovenous fistula formation between the external iliac vessels following endovenous laser therapy. *Vascular* 2014;22:464-7. <https://doi.org/10.1177/1708538114524394>
- Hashimoto O, Miyazaki T, Hosokawa J, Shimura Y, Okuyama H, Endo M. A case of high-output heart failure caused by a femoral arteriovenous fistula after endovenous laser ablation treatment of the saphenous vein. *Phlebology* 2015;30:290-2. <https://doi.org/10.1177/0268355514525149>

REV ARGENT CARDIOL 2020;88:580-582.

<http://dx.doi.org/10.7775/rac.es.v88.i6.18562>

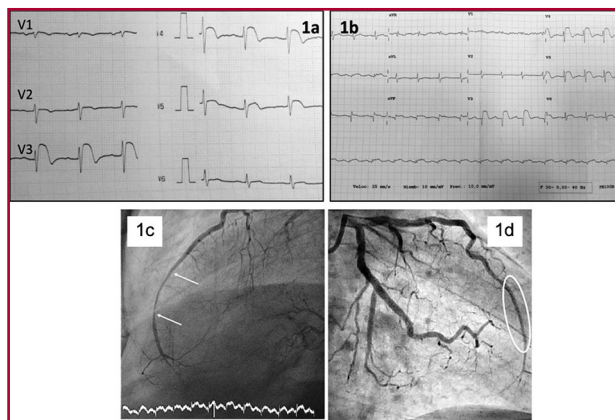
#### Supradesnivelación persistente del Segmento ST por infiltración miocárdica

La supradesnivelación del segmento ST se debe, en la mayoría de los casos, a la oclusión aguda de una arteria coronaria. Sin embargo, ante una presentación y evolución atípica, deberíamos considerar otras etiologías.

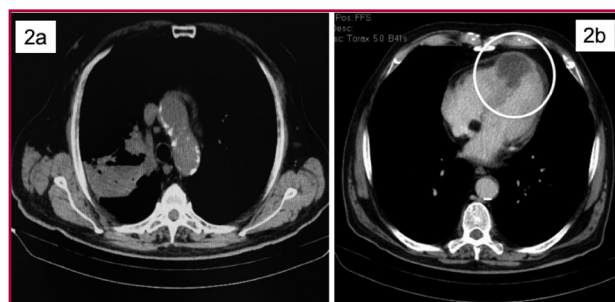
Presentamos el caso de un varón de 71 años con dolor precordial persistente y disnea. El electrocardiograma (ECG) mostró supradesnivelación del segmento ST en las derivaciones V2 a V4. Se detectó una lesión severa no oclusiva en el segmento distal de la arteria descendente anterior sobre la que se implantó un *stent*, pero el segmento ST no se normalizó. Días más tarde, los síntomas reaparecieron, por lo que se realizó una

tomografía computarizada (TC) que reveló un cáncer de pulmón con múltiples metástasis, incluida la infiltración del miocardio. La elevación del segmento ST en el ECG puede ser una manifestación de la invasión tumoral del miocardio a nivel del ventrículo izquierdo.

Se trata de un varón de 71 años que acudió al servicio de urgencias con dolor precordial persistente y sensación de falta de aire. Su electrocardiograma mostró supradesnivelación del segmento ST en las derivaciones de V2 a V4 (Figura 1a). Tenía como antecedentes hipertensión arterial y tabaquismo. Con diagnóstico de SCACEST fue trasladado a nuestro centro para angioplastia primaria. En la coronariografía se evidenció una estenosis severa en el segmento distal de la arteria descendente anterior (LAD) que se trató con un stent farmacológico (Figuras 1c y 1d). La evolución posterior fue atípica, persistiendo la supradesnivelación del segmento ST pero sin aparición de ondas Q de necrosis (Figura 1b) y sin elevación de troponina. A los 7 días reaparecieron los síntomas (dolor precordial refractario, disnea y ortopnea). La TC detectó un cáncer primario de pulmón en el lóbulo superior derecho, infiltración miocárdica del tabique interventricular (Figura 2) y metástasis óseas y en



**Fig. 1a-d.** **a.** ECG basal: Supradesnivel del segmento ST en V2 a V4. **b.** ECG al alta hospitalaria: Supradesnivel del segmento ST en V3 a V6. Onda Q en V3. Mínimo supradesnivel del segmento ST en D2-D3-avF. **c.** Angiografía de la arteria descendente anterior izquierda antes del tratamiento. **d.** Imagen tras el implante del stent



**Fig. 2.** Tomografía computarizada. **2a.** Cáncer de pulmón en el lóbulo superior derecho. **2b.** Infiltración miocárdica en el ápex y el tabique interventricular

glándulas suprarrenales. Durante esa hospitalización el patrón ECG fue similar al descrito en el ingreso previo (supradesnivelación segmento ST), probablemente debido a la invasión tumoral del miocardio. Aunque no se realizó biopsia de la masa pulmonar, los hallazgos de la TC indicaron que se trataba de un adenocarcinoma de pulmón. El paciente recibió tratamiento paliativo, falleciendo un mes después de la revascularización coronaria.

Aún siendo el infarto agudo de miocardio (IAM) la causa más frecuente de la supradesnivelación del segmento ST ésta podría ocurrir en otras circunstancias como, por ejemplo, en la infiltración miocárdica tumoral. (1)

Entre los tumores malignos subyacentes más comunes con compromiso cardíaco secundario se encuentran el carcinoma de pulmón, mama, esófago, estómago y riñones, así como los melanomas, linfomas y leucemias. Los carcinomas primarios de pulmón representan alrededor de un tercio de las metástasis cardíacas. (2, 3)

Por lo general, la metástasis miocárdica de la enfermedad neoplásica es clínicamente asintomática y muy difícil de diagnosticar. En un estudio de 151 autopsias consecutivas a pacientes con cáncer de pulmón, se encontraron metástasis cardíacas en 67 pacientes (44,4%), siendo el 11,9% de ellas por infiltración miocárdica. El ECG de los pacientes con metástasis miocárdica reveló alteraciones del segmento ST y de la onda T, y varios tipos de arritmia. Dichas alteraciones se observaron en 4 pacientes con metástasis miocárdica y en 6 sin esa patología (únicamente metástasis pericárdica). (2) Existen casos publicados de supradesnivelación del segmento ST sin oclusión coronaria en diferentes derivaciones del ECG, según el área infiltrada del corazón. (2, 4, 5)

Es improbable que los pacientes con cáncer y ECG normal presenten metástasis cardíaca. El hallazgo de una lesión o isquemia miocárdica en el ECG tiene una elevada especificidad (96%,  $p < 0,000001$ ) para la metástasis cardíaca. (4) Por otro lado, las alteraciones del segmento ST y de la onda T constituyen un hallazgo inespecífico de metástasis miocárdica. (2)

El compromiso miocárdico por invasión directa de cáncer de pulmón es poco frecuente y, por lo general, es clínicamente silencioso, aunque puede causar un derrame pericárdico maligno con o sin síntomas de pericarditis, arritmias, insuficiencia cardíaca y, raramente, IAM. (2) El IAM puede ser causado por la embolización o la compresión directa del tumor en las arterias coronarias. (5)

Inicialmente, nuestro paciente fue erróneamente diagnosticado como síndrome coronario agudo con elevación del segmento ST debido a la presencia de dolor cardíaco y supradesnivelación del segmento ST en el ECG. Sin embargo, tras la muerte del paciente en un mes, debemos llegar a la conclusión de que, en este caso, la supradesnivelación anormal del segmento ST no fue la manifestación de un IAM, sino que posiblemente se produjo por una alteración de las propiedades eléctricas del miocardio asociada con la invasión tumoral. Además, la presencia de enzimas cardíacas normales

constituye también una evidencia importante de que las alteraciones electrocardiográficas no estaban asociadas con el IAM ni con miocarditis. (6)

#### Declaración de conflicto de intereses

Los autores declaran que no poseen conflicto de intereses. (Véanse formularios de conflicto de intereses de los autores en la web / Material suplementario).

#### Consideraciones éticas

No aplican

**María Cruz Ferrer-Gracia<sup>1</sup>, José R. Ruiz-Arroyo<sup>2</sup>, Ángel Vidal Tapia Tirado<sup>3</sup>.**

<sup>1</sup>Servicio de Hemodinamia y Cardiología Intervencionista. Hospital Universitario Miguel Servet, Zaragoza, España.

<sup>2</sup>Jefe del Servicio de Cardiología. Hospital Clínico Universitario Lozano Blesa, Zaragoza, España.

<sup>3</sup>Servicio de Cardiología. Clínica Montpelier, Zaragoza, España.

Correo electrónico: mcferrer10@gmail.com

#### BIBLIOGRAFÍA

- 1-Mirvis DM, Goldberger AL. Electrocardiography. In Zipes DP et al, eds. *Branwald's Heart Disease E-Book: A Textbook of Cardiovascular Medicine*. Elsevier Health Sciences. Philadelphia, 2018. Pp.117-151.
2. Abe S, Watanabe N, Ogura S, Kunikane H, Isobe H, Yamaguchi E, et al. Myocardial metastasis from primary lung cancer: myocardial infarction-like ECG changes and pathologic findings. *Jpn J Med* 1991;3 <https://doi.org/10.2169/internalmedicine1962.30.213>.
3. Wassef N, Dorrington S, Pulikal G. Cardiac manifestation of the huge pulmonary mass simulating ST-elevation myocardial infarction. <https://doi.org/10.5430/crim.v3n4p84>
4. Cates CU, Virmani R, Vaughn WK, Robertson RM. Electrocardiographic markers of cardiac metastasis. *Am Heart J*. 1986;112:1297-303. [https://doi.org/10.1016/0002-8703\(86\)90363-7](https://doi.org/10.1016/0002-8703(86)90363-7)
5. Uribarri A, Villa A, Loughlin G, Fernández-Avilés F. Acute myocardial infarction as presentation of an infiltrative lung neoplasia. *J Cardiol Cases*; 2013;e61-e63. <https://doi.org/10.1016/j.jccase.2012.10.013>.
6. Lu DY, Yu WC, Chen CK, Sung SH. Tumor invasion of myocardium presented with acute coronary syndrome. *Acta Cardiol Sin* 2015;31:257-60. <https://doi.org/10.6515/ACS20140526C>

REV ARGENT CARDIOL 2020;88:582-584.

<http://dx.doi.org/10.7775/rac.es.v88.i6.19395>

#### Síndrome de QT corto asociado a miocardio no compactado

Las miocardiopatías son un grupo heterogéneo de enfermedades del miocardio asociado a disfunción mecánica o eléctrica que usualmente (pero no invariablemente) exhibe inapropiada hipertrofia ventricular o dilatación y se deben a causas variables que con frecuencia son genéticas. Pueden estar confinadas al corazón o ser parte de trastornos sistémicos que, a menudo, conducen a la muerte cardiovascular o discapacidad progresiva relacionada con la insuficiencia cardíaca. (1)

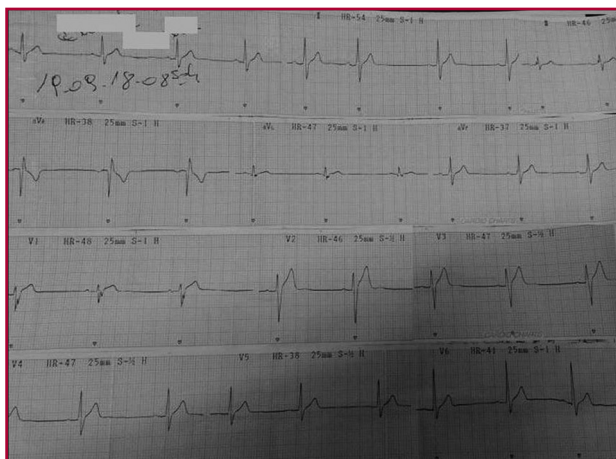
El miocardio no compactado es una miocardiopatía primaria genética descrita por primera vez en el año

1984 por Engberding caracterizada por hipertrabeculado miocárdico con sinusoides que se comunican con la cavidad ventricular, generados por la detención súbita de la embriogénesis previa a la compactación, lo que involucra preferentemente la porción apical. (2)

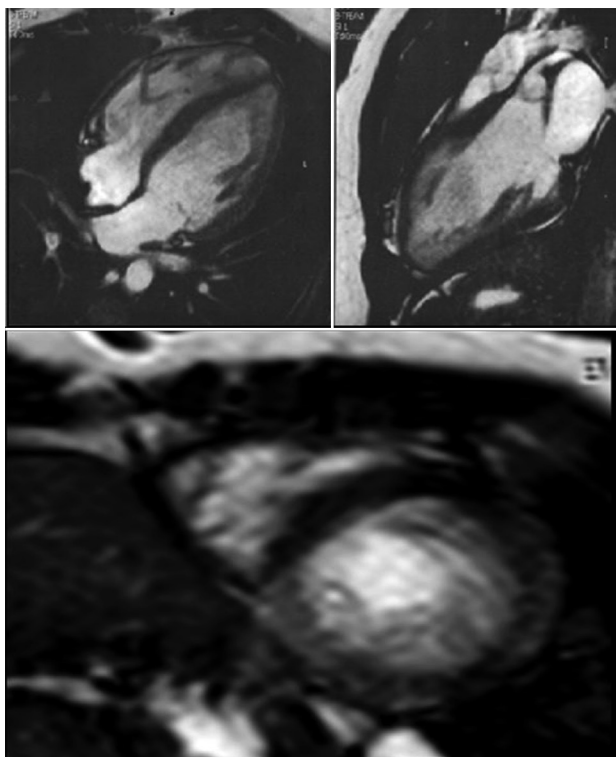
El síndrome de QT corto (SQTC), introducido como asociación con muerte súbita (MS) en el año 1993 por Algra, pero descrito por primera vez por Ghusack en el año 2000, que reportó 6 casos familiares no relacionados en los que la fibrilación auricular era la forma de presentación, es una miocardiopatía primaria descrita dentro de las canalopatías, que genera disfunción eléctrica. (3) El diagnóstico de SQTC no resulta fácil, ya que numerosos trabajos han relacionado en una primera instancia intervalo QT corregido (QTc) <300 ms como una asociación fuerte con muerte súbita, posteriormente se propuso tomar como punto límite dos desviaciones estándar de lo normal que sería 350 ms, por lo que el punto de corte para considerar un intervalo QT corto sería 320 ms. Gollob y cols. en el año 2011 propusieron un *score* de diagnóstico para estos pacientes basados en el QTc, el intervalo JT, la historia clínica propia del paciente y la historia familiar, y el genotipo, con asignación puntos a cada uno, que establece SQTC altamente probable con más de 4 pts.; probabilidad intermedia, 3 pts.; y baja probabilidad, con menos de 2 pts. (4) En el año 2015, la Sociedad Europea de Cardiología (ESC) ha unificado criterios y estableció que es diagnóstico de SQTC la presencia de QTc <340 ms Clase I Nivel de evidencia C, o la presencia de QTc <360 ms con, al menos, una mutación genética asociada, historia familiar de SQTC, historia familiar de MS antes de los 40 años o supervivencia a un episodio de fibrilación ventricular (FV) o taquicardia ventricular (TV) documentada en ausencia de cardiopatía estructural (Clase IIa C).

Un paciente masculino de 19 años de edad, sin antecedentes patológicos personales conocidos, con antecedente de familiar de 4.º grado (primo) fallecido a la edad de 1 año por muerte súbita, y familiar de 2.º grado (tío materno) fallecido a la edad de 15 meses por muerte súbita, consulta por cuadro de palpitaciones paroxísticas y disnea en CF II-III asociado a un episodio de dolor precordial. Se constata bradicardia sinusal a 40 lpm con respuesta cronotrópica adecuada.

En el ECG, se observa QT absoluto de 320 ms corregido por Bazett de 292 ms (Figura 1). Se realiza un ecocardiograma en el que se observa hipertrabeculado miocárdico en región medioapical de las paredes lateral e inferior sugestivo de miocardio no compactado (Figura 2). Se realiza RM que informa ventrículo izquierdo de tamaño y función conservada con paredes miocárdicas de grosor normal, se observa dentro de la cavidad intraventricular abundante trabeculado en la región lateroapical y segmento apical (Figura 1), con una relación entre la zona no compactada y la compactada de 2,4; la zona no compactada mide 16,5 mm y la zona compactada, 6,8 mm en un eje corto, por lo que cumple con el criterio diagnóstico de miocardio no compactado (Figura 2).



**Fig. 1.** ECG del paciente, con una frecuencia cardíaca de 50 lpm, obsérvese el QT absoluto de 320 ms, con un QT corregido por método Bazett de 292 ms



**Fig. 2.** RM cardíaca. Arriba a la izquierda: Vista de cuatro cámaras; a la derecha: Vista de dos cámaras de ventrículo izquierdo, en ambas se observa hipertrabeculado miocárdico a predominio de la región apical. Abajo: Eje corto donde se observa hipertrabeculado característico de miocardio no compactado. Con relación miocardio no compactado/compactado mayor de 2,4

Se realiza estudio HOLTER de 24 h donde se detecta FC promedio 45, mínima 33, máxima 94, sin arritmia ventricular, QTc máximo 375 ms QTc mínimo 276 ms QT absoluto mínimo 360 ms con escasa variabilidad diaria a pesar de la amplia variabilidad en la FC, además, no se evidencia arritmia ventricular.

En el tamizaje (*screening*) de síndrome de QT corto familiar no se han encontrado casos familiares fenotípicos.

Con el diagnóstico de SQTC, se decide el implante de cardioresfibrilador implantable (CDI) con el consentimiento del paciente.

Hasta el momento no ha sido descripta esta entidad de síndrome de QT corto asociado a miocardio no compactado.

Se realizó diagnóstico de síndrome de QT corto según la guía ESC 2016 de arritmias ventriculares y prevención de muerte súbita por QT corregido <340 ms (clase IC); utilizando el *score* de Gollob, tenemos un paciente con alta probabilidad (4 puntos QTc <330 ms, historia familiar de segundo grado de MS) sin haber realizado prueba genética. El cribado genético de SQTC tiene poco rédito, 14%. (4)

Hasta el momento el miocardio no compacto ha sido descripto asociado con otras patologías, como lo es el síndrome de QT largo y, recientemente, se ha introducido una nueva entidad que identificó la alteración en el gen HCN4 que se expresa fenotípicamente con disfunción del nódulo sinusal, miocardio no compacto y prolapso en la válvula mitral y dilatación aórtica, de todos los casos familiares estudiados no se han reportado pacientes con QT corto. (5)

Por su parte, el SQTC se ha asociado a síndrome de Brugada y síndrome de repolarización precoz, con un significativo aumento de riesgo de muerte súbita en dichos pacientes. (6)

Ante las conocidas dificultades en la falta de estratificación de riesgo de muerte súbita en este escenario clínico, y la falta de información sobre la seguridad del uso de quinidina en presencia de cardiopatía estructural, se decide la colocación de CDI y se realiza tamizaje familiar, en el que no se detectan casos fenotípicos.

Describimos por primera vez esta nueva patología que asocia una miocardiopatía estructural (MCNC) con una canalopatía (SQTC); resultará difícil discriminar si se trata de una mera asociación casual o están asociadas a una mutación genética y son su expresión fenotípica junto con la bradicardia sinusal persistente. El seguimiento y la descripción de nuevos casos, así como el estudio genético familiar de este nuevo síndrome serán fundamentales para responder dicho interrogante.

**Declaración de conflicto de intereses**

Los autores declaran que no poseen conflicto de intereses.

(Véanse formularios de conflicto de intereses de los autores en la web / Material suplementario).

**Consideraciones éticas**

No aplican

**Cristian Carlos Pantaley, Marcelo Atilio Abud, Armando José Luis Borsini**  
 Servicio de Cardiología, Hospital José María Cullen, Santa Fe Capital, Argentina.  
 Dirección postal: Avenida Freyre 2150.  
 E-mail: cristianpantaley@gmail.com  
 Santa Fe capital (CP3000) Argentina.

## BIBLIOGRAFÍA

1. Maron BJ, Towbin JA, Thiene G, Antzelevitch C, Corrado D, Arnett D, et al. Contemporary Definitions and Classification of the Cardiomyopathies. *Circulation* 2006;113:1807-16. <https://doi.org/10.1161/CIRCULATIONAHA.106.174287>.
2. Engberding R, Bender F. Identification of a Rare Congenital Anomaly of the Myocardium by Two Dimensional Ecocardiography: Persistence of Isolated Miocardial Sinusoids. *Am J Cardiol* 1984;53:1733-4. [https://doi.org/10.1016/0002-9149\(84\)90618-0](https://doi.org/10.1016/0002-9149(84)90618-0).
3. Gussak I, Brugada P, Brugada J, Wright RS, Kopecky SL, Chaitman BR, et al. Idiopathic short QT interval. A new syndrome? *CARDIOLOGY. Arrhythmias, Electrophysiology and Electrocardiography*. 2000;94:99-102. <https://doi.org/10.1159/000047299>.
4. Gollob M, Redpath C, Roberts J. The Short QT syndrome. Proposed Diagnostic Criteria. *J Am Coll Cardiol* 2011;57:802-12. <https://10.1016/j.jacc.2010.09.048>.
5. Milano A, Vermeer A, Lodder, E. HCN4 Mutations in Multiple Families With Bradycardia and Left Ventricular Noncompaction. *J Am Coll Cardiol*. 2014;64:745-56. <https://10.1016/j.jacc.2014.05.045>.
6. Antzelevitch, C., Pollevick, G., Cordeiro, J., & Col. (2007). Loss-of-Function Mutations in the Cardiac Calcium Channel Underlie a New Clinical Entity Characterized by ST-Segment Elevation, Short QT Intervals, and Sudden Cardiac Death. *Circulation* 2007;115:442-9. <https://10.1161/CIRCULATIONAHA.106.668392>.

REV ARGENT CARDIOL 2020;88:584-586.

<http://dx.doi.org/10.7775/rac.es.v88.i6.19396>

## Coartación de aorta abdominal en síndrome de Noonan

La coartación de aorta abdominal o hipoplasia es una rara enfermedad. Su incidencia evaluada en un estudio con autopsias seriadas fue de 1/62 500. (1) Magnoli y cols. (2) reportaron 20 pacientes con coartación de aorta sobre un total de 1500 tratados por obstrucción aortoiliaca. Tres de estos pacientes presentaban, además, dilatación aneurismática de la aorta. La coartación de aorta abdominal es más frecuente en mujeres que en hombres. En una serie de 18 casos presentada por Delaurentis y cols., (3) solo 1 paciente era hombre. Inicialmente fue descrita por Quain en 1847 como una variable agresiva de la enfermedad aterosclerótica vascular. (4) Existen pocos casos descritos en la bibliografía, por lo que su fisiopatológica aún no es muy clara. Algunos sostienen que se debe a una incorrecta fusión de ambas aortas dorsales en el primer mes del desarrollo embrionario. Además, hay autores que creen que mecanismos infecciosos o inflamatorios, como la radioterapia, aterosclerosis, rubeola y otros, podrían desencadenar esta condición. (5) Pac y cols. (6) han descrito 2 casos de coartación de aorta asociado a síndrome de Noonan. El estrechamiento de la aorta se manifiesta habitualmente con hipertensión arterial grave o claudicación intermitente.

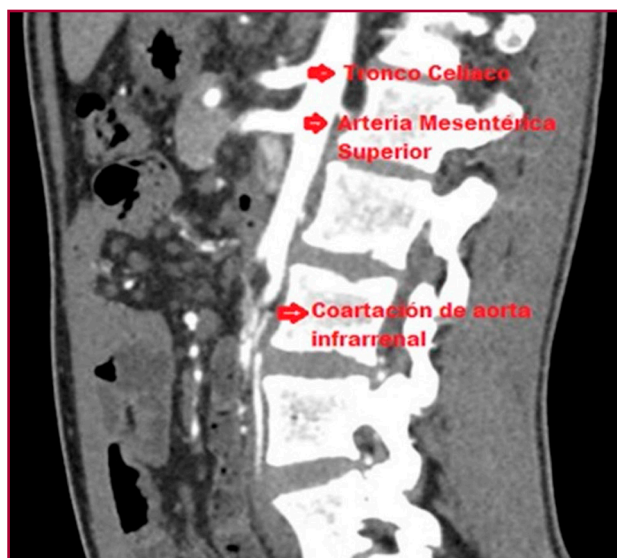Se presenta el caso de un varón de 21 años que consulta por claudicación intermitente. Tiene como antecedentes coartación aórtica torácica tratada en el año 2013 con un *stent* y una angioplastia con balón de la arteria iliaca derecha secundaria a una estenosis.

En el examen físico, se evidenció facies con un fenotipo peculiar, dimorfismo de pabellones auriculares, párpados y paladar, asociado con supinación de ambos codos (Figura 1). La evaluación genética fue compatible con un síndrome de Noonan. Los pulsos periféricos y resultados de laboratorio fueron normales. Se realizó una angiotomografía, en la que se evidenció una estenosis suboclusiva de la aorta infrarrenal con recanalización en las arterias ilíacas internas a través de las arterias iliolumbares y la arteria mesentérica inferior (Figura 2). Además, se observó hipotrofia de ambas arterias ilíacas primitivas en su origen, pero con flujo adecuado en la zona distal. La angiografía con sustracción digital mostró una válvula aórtica competente y una raíz aórtica no dilatada. El *stent* se visualizó permeable y sin parámetros de reestenosis, localizado distalmente al origen de la arteria subclavia. Además, se confirmó una coartación aórtica abdominal infrarrenal asociada a una lesión significativa y larga en la arteria iliaca primitiva derecha y una oclusión completa de la arteria iliaca primitiva izquierda. Se completó evaluación con ecocardiograma y ergometría que fueron normales. Se realizó un *bypass* aortoiliaco de forma electiva con prótesis de dacron. Luego de 4 d de internación, el paciente fue dado de alta sin ninguna complicación. En el posoperatorio inmediato, se evidenció una correcta perfusión de las extremidades inferiores con un alivio completo de los síntomas. Específicamente, la hipoplasia aórtica infrarrenal carece de una definición clara. Sin embargo, clásicamente se presenta como un segmento de arteria aorta con un diámetro inferior a 12 mm. Existen cuatro tipos de coartación aórtica, tipo I: coartación suprarrenal y estenosis de arteria renal; tipo II: coartación infrarrenal y estenosis de arteria renal; tipo III: coartación suprarrenal y arterias rena-




Fig. 1. Fenotipo de síndrome de Noonan





**Fig. 2.** Corte sagital de angiografía preoperatoria con coartación de aorta infrarrenal

les normales; tipo IV: coartación infrarrenal y arteria renal normal. Por ende, nuestro paciente pertenece al grupo III/IV. Su tratamiento es discutible y, con el advenimiento de técnicas endovasculares, se plantea su utilidad en esta patología. No obstante, como en general son estenosis largas prevalece la cirugía convencional sobre los métodos endovasculares. Las escasas series de casos son en su mayoría de cirugía convencional. No existen trabajos que comparen una técnica con la otra, por lo que no es posible establecer diferencias en el éxito técnico y los resultados en el tiempo entre ambos métodos. En nuestro paciente, el tratamiento endovascular resultó satisfactorio para la estenosis de la aorta torácica con un periodo de permeabilidad de más de quince años. Dada la longitud de la estenosis y la evidencia bibliográfica se decidió el abordaje quirúrgico convencional. El paciente, luego de un año de la cirugía, tiene una vida sin limitación en sus actividades, aunque aún estaría pendiente su valoración en el tiempo.

#### Declaración de conflicto de intereses

Los autores declaran que no poseen conflicto de intereses.

(Véanse formularios de conflicto de intereses de los autores en la web / Material suplementario).

#### Consideraciones éticas

El paciente consintió en la publicación de su caso.

José M. Alvarez Galesio<sup>1</sup>, Patricio Giménez Ruiz<sup>1</sup>,  
Michel David<sup>1</sup>, Martín Devoto<sup>1</sup>, Tomás Bertolino<sup>2</sup>,  
Mariano Ferreira<sup>1</sup>

Servicio de Cirugía Cardiovascular<sup>1</sup> y Cardiología<sup>2</sup>,  
Herzzentrum Hospital Alemán Buenos Aires -  
E-mail: jalvarezgalesio@gmail.com

#### BIBLIOGRAFÍA

1. Park TC, Hamre DW, Parter JM. Nonatherosclerotic causes of lower extremity claudication. *Ann Vasc Surg* 1992;6:541-9. <https://doi.org/10.1007/BF02000828>
2. Magnoni F, Pisano E, Cirelli M, Tarantini S, Pedrini L. Abdominal aortic hypoplasia: clinical and technical considerations. *Cardiovasc Surg* 1994;2:760-2.
3. DeLaurentis DA, Friedman P, Wolferth CC Jr, Wilson A, Naide D. Atherosclerosis and the hypoplastic aortoiliac system. *Surgery* 1978;83:27-37.
4. Quain R. Partial contraction of the abdominal aorta. *Trans Path Soc Lond*.1847;1:244.
5. Walton BL, Dougherty K, Mortazavi, Strickman N, Krajcer Z. Percutaneous intervention for the treatment of hypoplastic aortoiliac syndrome. *Catheter Cardiovasc Interv* 2003;60:329-34. <https://doi.org/10.1002/ccd.10651>
6. Paç M, Kibar AE, Oflaz MB, Paç FA. Two cases of Noonan syndrome: aortic coarctation causing a giant aneurysm of the descending aorta. *Turk Kardiyol Dern Ars* 2011;39:629. <https://doi.org/10.5543/tkda.2011.01603>

REV ARGENT CARDIOL 2020;88:586-587.

<http://dx.doi.org/10.7775/rac.es.v88.i6.19397>

#### Aneurisma de arteria renal con estenosis bilateral de arteria renal

Presentamos el caso de una paciente de sexo femenino, de 23 años, con antecedentes personales de hipotiroidismo, anemia crónica por talasemia, obesidad, sedentarismo y antecedentes heredofamiliares (padre diabético tipo 2). Refiere hipertensión arterial de 3 años de evolución, con registros fuera de objetivo de tensión arterial sistólica y diastólica de 180/120 mmHg a pesar de terapia combinada con 4 fármacos: hidroclorotiazida, valsartán, amlodipina y carvedilol. Refiere a la consulta disnea CFI, clasificación de NYHA. Al examen físico, la paciente se encuentra lúcida, orientada, tolera decúbito, registra presión arterial, en brazo derecho 190/120 mm Hg y en brazo izquierdo 192/120 mm Hg. Aparato cardiovascular: R1 y R2 normales, regulares, no R3, latido apexiano 5to. EII. Pulsos periféricos conservados.

#### Exámenes complementarios

Electrocardiograma: Ritmo sinusal, sobrecarga ventricular izquierda; Rx. Tórax: ICT <0.5; eco-Doppler cardíaco: DDVI: 49 mm, DSVI: 33 mm, SIV: 13 mm, PP: 13 mm, IMVI: 130 g/m<sup>2</sup>, raíz aorta: 29 mm, AI: 35 mm, DDVD: 15 mm, FEy: 60%, FAC: 40%, TAPSE: 23 mm, motilidad parietal normal, gradiente pico aórtico 8,8 mmHg. Laboratorio: glóbulos rojos (4,7), hemoglobina: 9,3 mg%, hematocrito: 32%, glucemia: 81 mg/dL, colesterol: 120 mg/dL, urea: 34 mg/dL, creatinina: 0,88 mg/dL, aclaramiento (*clearance*) de creatinina: 124,5 mL/min, hematuria (-), VIH (-), VDRL (-), microalbuminuria: 3,06 mg/L, proteinuria: 12,24 mg/24 h.

Con sospecha de hipertensión arterial secundaria, probablemente renovascular se realiza Rx. de abdomen y

ecografía abdominal que resultaron normales. Por su parte, en la ecografía renal se observa una imagen anecoica en la pelvis renal derecha de 1,95 cm por 1,44 cm. El eco-Doppler de arterias renales presentó una velocidad flujo pico sistólico (VFPS) de la arteria renal derecha (ARD) principal de 210 cm/s (VN <180 cm/s), un índice de resistencia (IR) mayor de 0,7 (VN <0,70), tiempo de aceleración de 0,13 cm/s (VN <0,1). La arteria renal izquierda (ARI) principal tiene una VFPS de 173 cm/s y un IR igual a 0,65. Se realiza una angiografía por sustracción digital renal en la que se observa una lesión grave en el tercio medio de la ARI y otra lesión grave en el tercio medio y pos de la ARD; se objetiva un aneurisma sacular de cuello estrecho en la bifurcación de la AR principal derecha. Tras valorar las opciones terapéuticas, se optó por realizar un tratamiento endovascular que consiste en la exclusión endovascular del aneurisma y la embolización con 5 espirales (*coils*) (Barricade): 1 de 9 × 30, 2 de 8 × 27 y 2 de 7 × 19 mm, con lo que queda compactado el aneurisma. A continuación, se realiza una angioplastia de AR principal derecha con colocación de *stent* de 4,30 mm × 16 mm. Al mes siguiente, se practica una angioplastia con colocación de *stent* Corflex de 4,0 mm × 16 mm a la AR principal izquierda.

La evolución de la paciente fue satisfactoria luego de la intervención: Eco-Doppler color de arterias renales: ARD: VFPS: 170 cm/s, (IR) 0,63; ARI: VFPS: 165 cm/s, (IR) 0,60 y MAPA: HTA sistólica diurna/nocturna, grado I *non dipper*. Al año, una angiografía selectiva renal fue normal. La paciente continúa normotensa y en tratamiento con carvedilol, amlodipina, aspirina, estatinas y suspende clopidogrel.

En estudio por hipertensión arterial refractaria al tratamiento, sospechosa de ser secundaria, se optó por eco-Doppler de arterias renales con sensibilidad y especificidad del 85% y el 92%; en nuestro caso, se diagnosticó estenosis de ARD y se complementó con angiografía renal con sustracción digital, método de referencia (*gold standard*) que tiene sensibilidad y especificidad del 94% y el 93%. El eco-Doppler renal puede ser negativo en el 10%-20% de los casos, lo que explicaría la falta de diagnóstico de estenosis de ARI.

El aneurisma de la arteria renal (AAR) es una anomalía vascular poco común (0,09-0,3% de todos los aneurismas), generalmente saculares, en su mayoría extraparenquimatosos, afectan la bifurcación de la arteria renal, (1) con frecuencia presentan hipertensión arterial, por estenosis de la arteria renal o isquemia renal secundaria a tromboembolización distal al aneurisma; su media de presentación es 40-60 años, aunque en personas jóvenes, de sexo femenino y con hipertensión graves, en ausencia de obesidad, contraceptivos y enfermedad renal parenquimatosa la etiología suele atribuirse por mayor prevalencia a displasia fibromuscular (DFM, enfermedad vascular no inflamatoria) o arteriosclerosis, y, menos frecuentemente, son congénitos, micóticos, por arteritis nudosa, traumáticos, sífilis o tuberculosis. (2)

Hay descriptas complicaciones asociadas, sea trombosis de AR, hematuria por rotura del aneurisma, in-

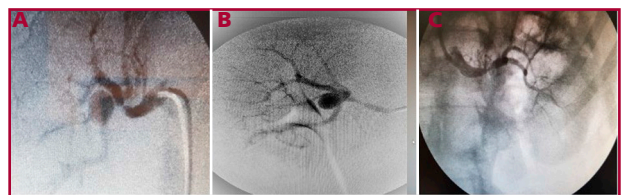farto renal por disección aneurismática e hipertensión arterial. La rotura aneurismática es rara (3%) pero mortal. La rotura de dichos aneurismas durante el embarazo tiene mortalidad del 50% para la madre. (3)

Hay 2 registros: uno es el del University of Michigan Hospital, donde los AAR fueron: 68% solitarios, 31,5% múltiples y 19% bilaterales; con tamaño medio de 1,5 cm, (4) en su presentación pueden producir dolor en el flanco, 15%; hematuria, el 30%; e hipertensión, el 55%; esta última favorece la rotura en el 90% de los casos. El otro es el registro ARCADIA (evaluación de displasia renal y arteria cervical), en el cual el 48% tenía DFM multisitio y patología bilateral, el 20% de los casos. En aquellos pacientes con presentación renal, la prevalencia de lesiones cervicales fue mayor en pacientes con lesiones bilaterales que en aquellos con lesiones unilaterales de arteria renal. (5)

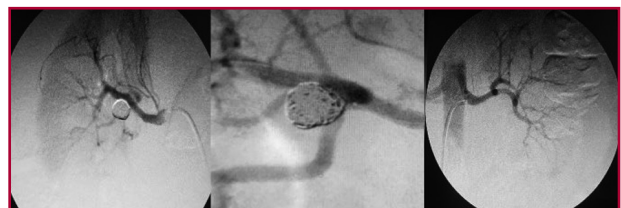En nuestro caso, la paciente tenía eco-Doppler de vasos de cuello, aorta abdominal, ilíacas, subclavia, braquial, radial y cubital bilateral normales.

Existe controversia en cuanto al tamaño del aneurisma de arteria renal debe ser reparado en un paciente asintomático, los expertos recomiendan reparación con diámetros que van desde 15 mm a 30 mm, aunque en general se acepta tratarlos con diámetro mayor de 20 mm.

En cuanto a su tratamiento, es endovascular, sea embolización directa del aneurisma, espirales de liberación prolongada y *stents* con embolización del aneurisma; o cirugía, que se reserva para lesiones complejas si hay aneurismas de gran tamaño con riesgo de perforación elevado o signos radiológicos de expansión. La nefrectomía solo es necesaria si el aneurisma está roto.



**Fig. 1.** A y B. Arteriografía selectiva de la arteria renal derecha, donde se muestra una imagen sacular, con poco caudal, adyacente a la bifurcación principal de la misma arteria, hallazgos específicos de un aneurisma de la arteria renal derecha y C. Estenosis de arteria principal renal izquierda



**Fig. 2.** A y B. Arteriografía selectiva de la arteria renal derecha, donde se muestra Embolización del aneurisma mediante 5 coils Barricade y C. Angioplastia de arteria renal izquierda

En estenosis de la arteria renal por DFM, la angioplastia de la arteria renal es el tratamiento de primera elección. (6) Otras indicaciones de revascularización son lesiones hemodinámicamente significativas, lesiones bilaterales, hipertensión acelerada y en aquellos que no controlan la presión arterial con tratamiento farmacológico, como en este caso.

La DFM debería tenerse en cuenta ante la presencia combinada de aneurisma y la estenosis de la arteria renal, sexo femenino y edad joven. La angioplastia de la arteria renal y la exclusión endovascular del aneurisma mediante espirales sería de elección en estos casos.

#### Conflicto de intereses

Los autores declaran que no poseen conflicto de intereses.

(Véanse formularios de conflicto de intereses de los autores en la web / Material suplementario).

#### Consideraciones éticas

No aplican

**Jorge Luis Goral<sup>1</sup>, Osvaldo Alberto Barbosa<sup>1</sup>, Mercedes Vizgarra<sup>1</sup>, Pamela Alejandra Wieresz<sup>1</sup>, Cecilia Montiveros<sup>1</sup>, Guillermina Forte<sup>1</sup>**

<sup>1</sup>Centro de Atención Primaria para la Salud. Servicio de Cardiología. CAPS N.º 10. Caseros, Tres de Febrero, (1768) Buenos Aires, Argentina. E-mail: jgoral@intramed.net.

#### BIBLIOGRAFÍA

1. Welsh PA. Aneurismas de la arteria renal. *Rev Argent Cardiol* 1982;50:350-5.
2. Martínez Riera L, Pacheco G, Moreyra E, Minuzzi G. Tratamiento endoluminal del aneurisma de arteria renal. *Rev Fed Arg Cardiol* 2017;46:208-12.
3. Goran A, Tomislav K, Nina K, Vanja I. Ruptured Renal Artery Aneurysm in Pregnancy and Puerperium: Literature Review of 53 cases. *Arch Gynecol Obstet* 2019;299:923-31. <https://doi.org/10.1007/s00404-019-05087-y>.
4. Henke PK, Cardneau JD, Welling TH 3rd, Upchurch GR Jr., Wakefield TW, Jacobs LA, et al. Renal Artery Aneurysms: A 35-year Clinical Experience With 252 Aneurysms in 168 Patients. *Ann Surg* 200; 234:454-62; discussion 462-3. <https://doi.org/10.1097/00000658-200110000-00005>.
5. Plouin PF, Baguet JP, Thony F, Ormezzano O, Azarine A, Silhol F, et al. ARCADIA Investigators High Prevalence of Multiple Arterial Bed Lesions in Patients with Fibromuscular Dysplasia: The ARCADIA Registry (Assessment of Renal and Cervical Artery Dysplasia). *Hypertension* 2017;7:652-8. <https://doi.org/10.1161/HIPERTENSION.AHA.117.09539>.
6. Chrysant SG, Chrysant GS. Treatment of Hypertension in Patients with Renal Artery Stenosis due to Fibromuscular Dysplasia of the Renal Arteries. *Cardiovasc Diagn. Ther* 2014;4:36-43. <https://doi.org/10.3978/j.issn.2223-3652.2014.02.01>.

---

REV ARGENT CARDIOL 2020;88:587-589.

<http://dx.doi.org/10.7775/rac.es.v88.i6.18286>

---