

Hallazgos Electrocardiográficos en 302 pacientes en Decúbito Prono por COVID-19

Electrocardiographic Findings in 302 Patients in Prone Position due to COVID-19

RICARDO LEVIN^{1,3}, CARLOS RUANO¹, XAVIER RIVADENEIRA MANRIQUE^{2,3}, MARTIN VILLAFANE¹, FERNANDO LIPOVESTKY^{3,4}

RESUMEN

Introducción: El distrés respiratorio en pacientes con SARS-CoV-2 plantea la necesidad de decúbito prono prolongado, ubicación que dificulta la realización del electrocardiograma (ECG) convencional, lo cual lleva a plantear su obtención en prono.

Objetivos: Determinar los hallazgos electrocardiográficos en pacientes pronados, comparándolos con los obtenidos en posición supina

Material y métodos: Fueron incluidos pacientes pronados por distrés. Se realizó ECG y se definieron los hallazgos más frecuentes y su comparación con la posición supina. Un valor de P menor de 0.05 se consideró significativo

Resultados: en 302 pacientes pronados se observó: bajo voltaje en 232 (76,8%) pacientes, rotación antihoraria en 207 (68,5%), imagen QS en precordiales derechas en 198 (65,6%) y trastornos de la onda T en 193 (63,9%), arritmias supraventriculares en 134(44,4%), ventriculares en 59 (19,5%), y eventos isquémicos en 2 (0,7%) casos.

Conclusión: Los hallazgos más frecuentes resultaron el bajo voltaje, la rotación antihoraria, el patrón QS en precordiales derechas y la reducción del voltaje de la onda P y el QRS.

Palabras clave: COVID-19 - SARS-CoV-2 - Electrocardiograma - Posición Prona

ABSTRACT

Background: Respiratory distress syndrome in patients with SARS CoV-2 poses the need for prolonged prone position. This hinders the performance of a conventional electrocardiogram (ECG), leading to consider the one obtained in prone position.

Objective: The aim of this study was to determine the electrocardiographic findings in patients in prone position and compare them with those obtained in supine position.

Methods: Patients in prone position due to respiratory distress syndrome were included in the study. An ECG was performed with definition of the most frequent findings which were compared with those observed in supine position. A p value <0.05 was considered statistically significant.

Results: A total of 302 patients in prone position showed: low voltage in 232 patients (76.8%), counter-clockwise rotation in 207 (68.5%), QS image in right precordial leads in 198 (65.6%), T wave abnormalities in 193 (63.9%), supraventricular arrhythmias in 134 (44.4%), ventricular arrhythmias in 59 (19.5%), and ischemic events in 2 (0.7%) cases.

Conclusions: The most frequent electrocardiographic findings were low voltage, counter-clockwise rotation, QS pattern in right precordial leads and reduced P wave and QRS complex voltage.

Key words: COVID-19 - SARS-CoV-2 - Electrocardiogram - Prone position

Abreviaturas

ECG	Electrocardiograma	IAM	infarto agudo de miocardio
SDRA	síndrome de distrés respiratorio agudo	Pr	pronas
p	pacientes		

INTRODUCCIÓN

El electrocardiograma (ECG) constituye una herramienta práctica y efectiva para el diagnóstico de diversas afecciones cardiológicas. En situaciones habituales se obtiene en posición supina (SUPINO) y las variables

consideradas como normales se definen en base a dicha ubicación. (1-2)

La pandemia mundial COVID-19 puede cursar con compromiso respiratorio y manifestarse, hasta en un 20% de los casos, con el desarrollo de un síndrome de distrés respiratorio del adulto (SDRA), condición que

REV ARGENT CARDIOL 2021;89:355-360. <http://dx.doi.org/10.7775/rac.es.v89.i4.20413>

Recibido: 07/04/2021 - Aceptado: 28/05/2021

Dirección para separatas: Ricardo Levin - Portela 2975, CABA - E-mail: rllevin@gmail.com

¹ Hospital Santojanni. CABA

² Hospital Universitario (Universidad Abierta Interamericana). CABA

³ Anexo Hospital del Cruce. Buenos Aires. República Argentina

⁴ Clínica Santa Bárbara. CABA

requiere, entre otras estrategias de manejo, del empleo prolongado de decúbito prono (PRONO). (3-5).

Dicha ubicación en PRONO dificulta la realización del ECG periódico en pacientes críticos, muchos de los cuales podrían desarrollar complicaciones cardiológicas cuya detección se complicaría o podría, incluso, pasar desapercibida. La realización de un ECG en PRONO, así como sus hallazgos han sido escasamente descriptos en la literatura, pero ante el incremento de casos de COVID 19 y la necesidad de PRONO, los mismos adquieren particular importancia. (6)

Los objetivos del presente estudio fueron:

- 1) Valorar los hallazgos electrocardiográficos observados en pacientes ubicados en PRONO por SDRA secundario a COVID 19.
- 2) Comparar dichas características con el ECG, del mismo paciente, realizado en decúbito supino (SUPINO).

MATERIAL Y MÉTODOS

Fueron incluidos pacientes mayores de 18 años admitidos por SDRA en contexto de infección por SARS-CoV-2 con requerimiento de PRONO, entre el 1/4/2020 y el 1/12/2020.

Al ingreso hospitalario se obtuvo un ECG "convencional", en posición supina mientras que en aquellos que requirieron PRONO se realizó otro ECG tras dicho posicionamiento, y a partir de allí otro cada 24hs en forma programada, o ante eventos que lo hicieran considerar necesario en la opinión de los médicos tratantes. La realización de un ECG en pacientes pronados implicó la colocación en la espalda de los electrodos precordiales (derivaciones pronas o pr) en un patrón equivalente al de las derivaciones precordiales derechas (Tabla 1 y Figura 1). (6-8)

Fueron excluidos pacientes en quienes no se pudo obtener el ECG en PRONO, aquellos con marcapasos implantados previamente, bloqueos completos de rama izquierda o derecha o hipertrofia ventricular izquierda y los pacientes con secuelas de infarto agudo de miocardio (IAM) de cara anterior.

Definiciones

Infección por COVID 19: Se consideró como tal a la presencia de hisopado nasofaríngeo con PCR positivo para SARS-Cov-2.

SDRA: Se definió ante la presencia de hipoxemia, con una relación Pa/Fio₂ <150, infiltrado difuso en la radiografía o tomografía de tórax, reducción de la distensibilidad pulmonar en ausencia de insuficiencia ventricular izquierda.

Bajo voltaje generalizado: Presencia de complejos electrocardiográficos de amplitud inferior a 5 mm en las derivacio-

nes de los miembros e inferior a 10 mm en las derivaciones precordiales (Figura 2).

Imagen QS en precordiales derechas: presencia de ondas Q patológicas con o sin mínima onda R en derivaciones V1 a V3 (Figura 2).

Rotación antihoraria: transición eléctrica desplazada hacia la derecha o levo rotación (Figura 2).

Trastornos del segmento ST: supradesnivel del segmento ST sin convexidad superior, inferior a 2 mm o registrado a menos de 0,04 mm del punto J o en menos de dos derivaciones o en derivaciones no contiguas.

Trastornos de la onda T: presencia alteraciones de las ondas T (positivas o negativas) asimétricas.

Evidencia de isquemia: presencia de supradesnivel del segmento ST de convexidad superior mayor de 2 mm en por lo menos dos derivaciones contiguas a 0,04 mm del punto J.

Análisis estadístico

Se establecieron los valores absolutos y sus porcentajes para las variables clínicas y demográficas, mientras que para las variables electrocardiográficas se determinaron media y desviación estándar para las variables continuas y las frecuencias con sus porcentajes para las variables categóricas.

Se utilizó la prueba de T de Student y la del Chi² de Pearson para determinar diferencias entre las características analizadas. Un valor de P menor de 0.05 se consideró significativo. Se utilizó como software el SPSS versión 21.0 (IBM Corp.)

Consideraciones éticas

El estudio se llevó a cabo siguiendo las recomendaciones para la investigación en humanos y las normativas legales vigentes. Dado que se realizó una revisión de historias clínicas y se trabajó con datos anonimizados, no se obtuvo consentimiento informado de los participantes. Los miembros del estudio implementaron medidas para proteger la privacidad y confidencialidad de los datos de acuerdo con la normativa legal vigente (Ley 25326 de Protección de Datos Personales).

RESULTADOS

En el período considerado fueron admitidos al área intensiva 378 pacientes que desarrollaron SDRA secundario a COVID-19, de los cuales 76 (20,11%) resultaron excluidos del estudio, 4 (1,06%) de ellos por fallecimiento previo a la obtención del ECG en PRONO, 24 (6,35%) por resultar portadores de un marcapasos definitivo, 31 (8,20%) por presentar bloqueo completo de rama previa o hipertrofia ventricular y 17 (4,50%) por evidenciar secuela de infarto en cara anterior, resultando los 302 pacientes restantes la muestra del estudio.

Derivación "prona" (pr)	Ubicación
V1 pr	Cuarto espacio intercostal, paravertebral izquierdo
V2 pr	Cuarto espacio intercostal, paravertebral derecho
V3 pr	Equidistante entre V2 pr y V4 pr
V4 pr	Quinto espacio intercostal, y línea media del omoplato
V5 pr	Quinto espacio intercostal y línea axilar posterior
V6 pr	Quinto espacio intercostal y línea axilar media

Nota: No debe olvidarse la inversión en la posición de los electrodos de los miembros superiores (brazo izquierdo a brazo derecho y viceversa)

Tabla 1. Ubicación de las derivaciones electrocardiográficas en un Electrocardiograma en decúbito prono. Ubicación de las derivaciones "precordiales" en la espalda del paciente (derivaciones pronas)

Fig. 1. Ubicación de las derivaciones "Pronas" en el dorso del paciente

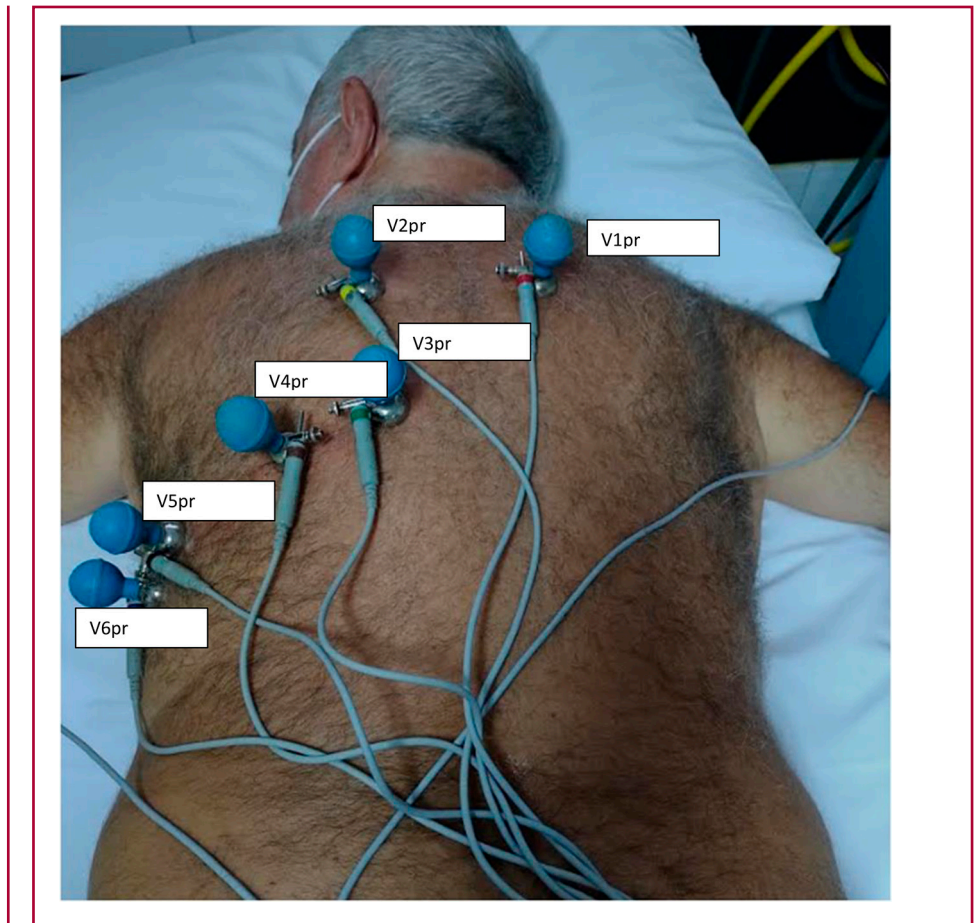
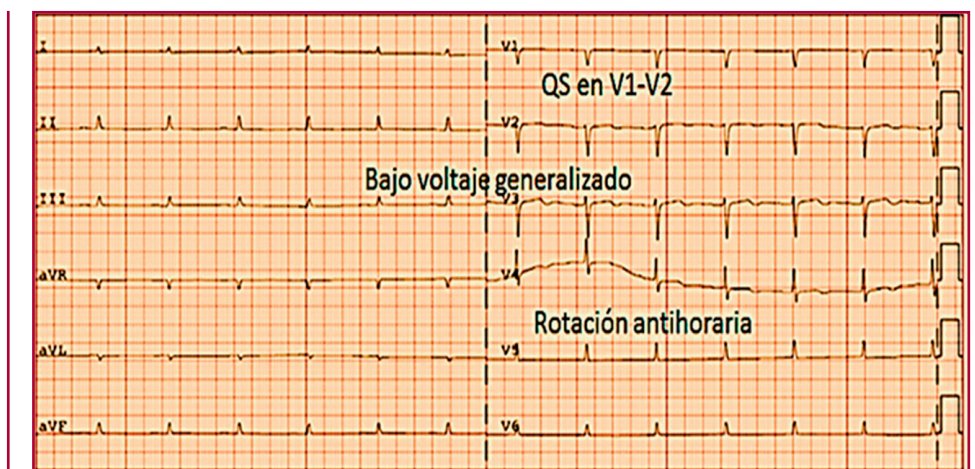


Fig. 2. Electrocardiograma en decúbito Prono destacando algunas de las características observadas: bajo voltaje, imagen QS en V1 y V2 y rotación antihoraria o levo rotación



La edad promedio resultó de 57,4 años con un rango de 32 a 89 años; 185 (61,25%) fueron de sexo masculino. Las características principales y sus antecedentes se presentan en la Tabla 2.

Fueron obtenidos 726 ECG en PRONO (promedio de 2,40 ECG por paciente). El tiempo promedio entre el ECG obtenido al ingreso hospitalario y el primer ECG en PRONO fue de 3,8 días con una variación entre 1 y 7,5 días. El promedio entre el primer y el último ECG

en PRONO fue de 2,1 días (rango 1,5 a 2,5 días). El tiempo promedio en PRONO resultó de 46,5 horas con un rango de 38 a 60 horas.

No se observaron inconvenientes en la obtención de los ECG en PRONO, con la salvedad de que en 6 casos las derivaciones de los miembros superiores se colocaron en forma equivocada, con inversión de las mismas. La Tabla 3 expresa la comparación entre los hallazgos electrocardiográficos en posiciones PRONO

	(N = 302)	(%)
Edad Promedio (rango), años	57,4 (32-89)	
Sexo Masculino	165	61,2
Antecedentes		
Hipertensión arterial	191	63,2
Diabetes	96	37,8
Dislipidemia	66	21,8
Tabaquismo	144	47,7
Enfermedad Pulmonar Obstructiva Crónica	73	24,1
Infarto previo	61	20,2
Angioplastia previa	74	24,5
Cirugía cardíaca previa	28	9,3

Tabla 2. Características generales de la población

Variable	Supino (n = 302)	Prono (n = 302)	Valor de P
Eje eléctrico (frontal) grados	+62 ± 5,7	+65 ± 5,68	0,03
Frecuencia Cardíaca (lpm)	83,2±14,5	02,5±21,5	<0,001
Amplitud de onda P (mv)	0,20 ± 0,3	0,12± 0,05	<0,001
Amplitud del QRS (mv)	1,34± 0,66	0,63 ± 0,23	<0,001
Bajo voltaje generalizado	29 (9,6%)	232 (76,8%)	<0,001
Rotación antihoraria	23 (7,6%)	207 (68,5%)	<0,001
QS en precordiales derechas	13 (4,3%)	198 (65,6%)	<0,001
Trastornos del ST	55 (18,2%)	112 (37,1%)	<0,001
Trastornos de la onda T	63 (20,9%)	193 (63,9%)	<0,001
Presencia de isquemia miocárdica	0	2 (0,7%)	0,12
Arritmias supraventriculares	32 (10,6%)	134 (44,4%)	<0,001
Arritmias ventriculares	17 (5,6%)	59 (19,5%)	<0,001

Tabla 3. Comparación entre hallazgos electrocardiográficos en decúbitos supino y pronos

Lpm : latidos por minuto
Mv: milivoltios

y SUPINO. Las figuras 3 A y 3B señalan la diferencia entre las derivaciones precordiales en ambos decúbitos.

Durante la posición prona, los pacientes fueron ventilados en modo controlado por volumen con una estrategia protectora del pulmón (volumen corriente de 3 ml/kg de peso) y mantenidos bajo estricto protocolo de sedoanalgesia con Midazolam en 302 pacientes (100%), Fentanilo 302 (100%), Propofol 31 (10,3%), uso de drogas relajantes musculares como Atracurio 276 (91,4%) y Vecuronio 26 (10,3%) pacientes, mientras que 265 (87,7 %) requirieron de fármacos vasoactivos.

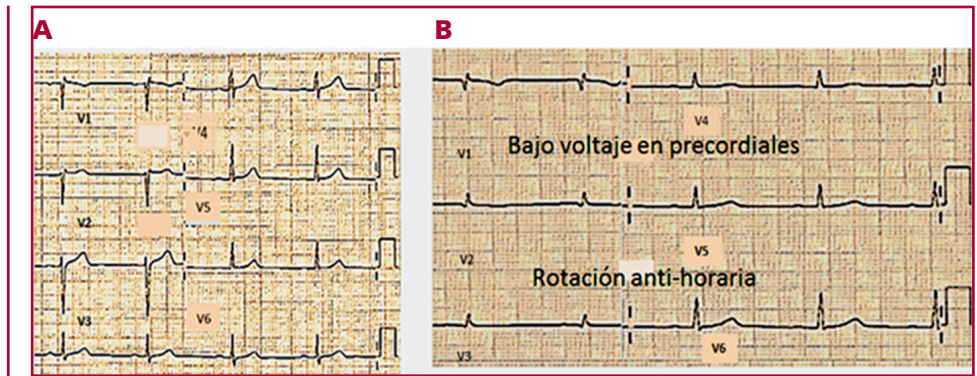
DISCUSIÓN

La presente serie representa, en nuestro conocimiento, la consideración más numerosa de pacientes en decúbito prono secundario a SDRA debido a COVID 19

evaluados respecto de sus características electrocardiográficas. Los principales hallazgos fueron la detección de bajo voltaje generalizado, la rotación antihoraria, la presencia de complejos QS en precordiales derechas, el incremento de la frecuencia cardíaca, la disminución de la amplitud tanto de la onda P como del complejo QRS, y la presencia de alteraciones de la repolarización ventricular.

En la serie se aprecia la factibilidad para obtener electrocardiogramas en posición PRONO, lo que evita la necesidad de rotar diariamente al paciente con SDRA, para su obtención, lo cual limita el riesgo de exposición para el equipo de salud, así como la movilización de pacientes críticos con insuficiencia respiratoria, muchos de ellos inestables bajo drogas vasoactivas. Un inconveniente menor, observado en distintos centros y que fuera mencionado en nuestro reporte inicial en

Fig. 3 A. derivaciones precordiales en decúbito supino.
B. derivaciones precordiales en decúbito prono



2020 fue la omisión, en los primeros casos de la serie, de la inversión de las derivaciones ubicadas en miembros superiores lo cual configuró una imagen de derivaciones (de los miembros) invertidas. (6)

Fundamento de los hallazgos electrocardiográficos: La presencia de alteraciones electrocardiográficas vinculadas a cambios de la posición del cuerpo fue reportada, en los años treinta y cuarenta, por Sigler, White y cols, quienes refirieron fundamentalmente alteraciones de la onda T en dichas condiciones, y Leindorfer. (9-11)

La movilización del corazón en PRONO hacia una posición ventral más alejada de los electrodos “precordiales”, ubicados en la espalda del paciente explica el hallazgo frecuente del bajo voltaje (y la reducción del mismo en las ondas P y complejos QRS), debido a la interposición de una mayor cantidad de tejidos blandos y estructuras óseas así como la mayor impedancia generada por el propio pulmón injuriado, como fuera descrito por Nguyen y cols en una única paciente en decúbito prono por SDRA secundario a COVID 19. (12)

El mismo autor describe que en el plano horizontal, en pacientes pronados, las fuerzas iniciales se dirigen en dirección anterior y se alejan de los electrodos dorsales, lo que genera la imagen de QS en precordiales derechas, así como la imagen observada de rotación antihoraria por enfrentarse los electrodos dorsales, en forma predominante al ventrículo izquierdo. Ball y cols describieron la variación posicional de diversas estructuras corporales ubicadas tanto en cabeza, tórax como abdomen con el cambio de decúbito de SUPINO a PRONO. En un estudio tomográfico de 38 pacientes, los autores reportaron la referida movilización ventral del corazón y de los grandes vasos así como un cambio de la forma del primero, el cual adquiere un aspecto más globular o redondeado. (13) El incremento de la frecuencia cardíaca, así como las taquiarritmias supra-ventriculares y ventriculares observadas en nuestra serie se vincularía a la situación crítica de pacientes que cursan insuficiencia respiratoria secundaria a un

SDRA, con la intervención de factores como hipoxemia, fiebre, trastornos hidroelectrolíticos, la presencia de un estado inflamatorio generalizado y el efecto de las diversas drogas empleadas, muchas de ellas cronotrópicas positivas y proarritmicas. (14-15) Con la lamentable prolongación en el tiempo de la pandemia por COVID 19, se extenderá también la necesidad del uso del PRONO y será necesaria una utilización cada vez más frecuente del ECG en dicha posición, lo que remarca la importancia de establecer y conocer sus características. En ese sentido Daralammouri y cols analizaron 40 voluntarios sanos sometidos a PRONO y coincidieron con varios de nuestros hallazgos, como el incremento de la frecuencia cardíaca, la menor amplitud del complejo QRS y la imagen QS en precordiales derechas. (16)

CONCLUSIONES

- 1) Los hallazgos electrocardiográficos más frecuentes en PRONO resultaron el bajo voltaje eléctrico, la rotación antihoraria, el patrón QS en precordiales derechas y la reducción del voltaje tanto de la onda P como del complejo QRS.
- 2) Estos hallazgos, además del aumento de la frecuencia cardíaca, las arritmias supra y ventriculares y las alteraciones inespecíficas de la repolarización resultaron más frecuentes que en la posición SUPINO
- 3) Se detectó isquemia en un número muy bajo de pacientes sin diferencias con el ECG en SUPINO
- 4) Las referidas características se sustentan principalmente en las variaciones experimentadas por la posición de los órganos intratorácicos durante el decúbito prono, la condición crítica de los pacientes y el efecto de los diversos fármacos utilizados en dicho decúbito.

Declaración de conflicto de intereses

Los autores declaran que no poseen conflictos de intereses. (Véase formulario de conflicto de intereses de los autores en la web / Material suplementario).

BIBLIOGRAFÍA

1. Kligfield P, Gettes LS, Bailey JJ, Childers R, Deal BJ, Hancock EW, et al. Recommendations for the standardization and interpretation of the electrocardiogram. Part I: The electrocardiogram and its technology. A scientific statement from the American Heart Association Electrocardiography and Arrhythmias Committee, Council on Clinical Cardiology; the American College of Cardiology Foundation; and the Heart Rhythm Society. *Heart Rhythm* 2007;4:394-412. <https://doi.org/10.1016/j.hrthm.2007.01.027>.
2. Adams MG and Drew BJ. Body position effects on the ECG: implication for ischemia monitoring. *J Electrocardiol* 1997;4:285-91. [https://doi.org/10.1016/s0022-0736\(97\)80040-4](https://doi.org/10.1016/s0022-0736(97)80040-4).
3. Munshi L, Del Sorbo L, Adhikari NKJ, Hodgson CL, Wunsch H, Meade MO, et al. Prone Position for Acute Respiratory Distress Syndrome. A Systematic Review and Meta-Analysis. *Ann Am Thorac Soc* 2017;14(Suppl 4):S280-8. <https://doi.org/10.1513/AnnalsATS.201704-343OT>
4. Piehl MA, Brown RS. Use of extreme position changes in acute respiratory failure. *Crit Care Med* 1976;4:13-4. <https://doi.org/10.1097/00003246-197601000-00003>.
5. Guerin C, Beuret P, Constantin JM, Bellani G, Garcia Olivares P, Roca O, et al. A prospective international observational prevalence study on prone positioning of ARDS patients: the APRONET (ARDS Prone Position Network) study. *Intensive Care Med* 2018;44:22-37. <https://doi.org/10.1007/s00134-017-4996-5>
6. Levin RL, Lipovetsky F, García Aurelio M. Electrocardiografía en tiempos de COVID-19 (Derivaciones pronas). *Rev Argent Cardiol* 2020;88:239. <http://dx.doi.org/107775/rac.es.v88.i3.18208>
7. Sanchez JM, Farasat M, Levy AE, Douglas IS, Stauffer BL, Tzou WS, et al. A novel approach to electrocardiography in the prone patient. *Heart Rhythm O2* 2021;2:107-9. <https://doi.org/10.1016/j.hroo.2020.10.001>
8. Tomcsányi J. ECG pearl: prone position ECG for COVID-19 patients. *Orv Hetil* 2020;161:1103-4. <https://doi.org/10.1556/650.2020.31896>.
9. Sigler LH. Electrocardiographic changes occurring with alterations of posture from recumbent to standing positions. *Am Heart J* 1938;15:146-57.
10. White PD, Chamberlain FL, Graybiel A. Inversion of the T Waves in Lead II Caused by a Variation in Position of the Heart. *Heart* 1941;3:233-40
11. Leindorfer A. The electrocardiographic response to changes of posture during respiratory arrest following deep inspiration or expiration; clinical significance. *Ann Intern Med* 1948;29:1043-55.
12. Nguyen HH, Trohman RG, Huang HD. Influence of Prone Positioning on Electrocardiogram in a Patient with COVID-19. *JAMA Intern Med*. 2020;180:1521-3. <https://doi.org/10.1001/jamainternmed.2020.3818>
13. Ball WS, Wicks JD, Metler FA. Prone-Supine Change in Organ Position: CT Demonstration. *AJR Am J Roentgenol* 1980;135:815-20. <https://doi.org/10.2214/ajr.135.4.815>
14. Overgaard CB, Dzavik V. Inotropes and Vasopressors. Review of Physiology and Clinical Use in Cardiovascular Disease. *Circulation* 2008;118:1047-56. <https://doi.org/10.1161/CIRCULATIONAHA.107.728840>
15. Levin RL, Ruano C, Rios I, Degrange M, Perna E, Marturano MP y cols. Consenso de Inotrópicos y Asistencia Circulatoria Mecánica. *Rev Argent Cardiol* 2020;88(Supl. 2):1-36
16. Daralammouri Y, Azamtta M, Hamayel H, Adas A, Sawalmeh O, Ismail Y, et al. Impact of Prone Position on 12-Lead Electrocardiogram in Healthy Adults: A Comparison Study with Standard Electrocardiogram. *Cardiol Res Pract* 2021;2021:6653061. <https://doi.org/10.1155/2021/6653061>